

ІДЕНТИФІКАЦІЯ РЕЛЬЄФУ ТА СПЕЦИФІЧНИХ ОСОБЛИВОСТЕЙ ТРАВМУЮЧОГО ПРЕДМЕТУ ЗА МАЛЮНКОМ КРОВОВИЛИВІВ НА ТІЛІ

Шевчук М.М., Бартошик Н.В., Антоненко Д.С., Дуда І.Б.

КЗ ЛОР «Львівське обласне бюро судово-медичної експертизи»

Резюме. У статті описаний випадок ідентифікації за індивідуальними ознаками особистих елементів одягу нападника по специфічних малюнках крововиливів на тілі жертви.

Ключові слова: судово-медична криміналістика, специфічний малюнок, ідентифікація об'єкта.

Вступ. Експертизи у відділенні судово-медичної криміналістики проводяться з метою ототожнення знарядь злочину за специфічними, індивідуальними та видовими ознаками. Вищевказані ознаки відображаються на різних сприймаючих поверхнях: шкіра, кістки, елементи одягу, тощо [2,3]. Не завжди дані поверхні із слідами вдається дослідити безпосередньо, але завдяки цифровій фотографії вдалось зафіксувати сліди ушкоджень на тілі та порівняти їх з особливостями поверхонь травмуючих предметів, провести суміщення у відповідних масштабах, під відповідними кутами та у відповідній проекції [1].

Метою роботи було навести випадок з практики, який описує можливість ідентифікації травмуючого предмету за фотознімком крововиливу на тілі.

Результати дослідження та їх обговорення. В серпні 2017 року з однієї з Львівських установ відбування покарань поступило повідомлення про те, що виявлено труп гр-на Ж. з ознаками насильницької смерті. Із матеріалів кримінального провадження відомо, що старший слідчий під час свого чергування виявив засудженого Ж. на своєму спальному місці у підвішеному стані. Під час огляду місця події судово-медичним експертом було виявлено численні синці та садна на тілі, на шиї виявлено странгуляційну борозну у вигляді двох ліній, одна лінія замкнута, зі слідом вузла на задньо-правій поверхні шиї, на правій боковій поверхні шиї є пересічення борозен, утворюючи літеру «Х». Друга борозна йде трохи нижче від першої по середній частині шиї, сліпо закінчується на лівій боковій поверхні. Перша борозна у верхній частині представлена у вигляді неправильної переривчастої лінії. Під час проведення судово-медичної експертизи було виявлено: язик защемлений між зубами; сполучні оболонки очей з суцільними крововиливами темно-червоного кольору; в середній частині шиї наявна подвійна странгуляційна борозна, яка йде на передній та правій поверхнях шиї розташована горизонтально, на лівій - дещо знизу вгору, на задній - дещо знизу вгору та справа наліво, ширина кожної з смуг біля 0,3 см. Дві смуги странгуляційної борозни на передній поверхні шиї проходять оминаючи зверху та знизу виступ щитоподібного хряща на відстані 3см між собою, на лівій поверхні шиї розходяться та йдуть на відстані 4см. Між ними розташована додаткова смуга, яка йде від нижньої смуги довжиною 6 см, слабо виражена, червоного кольору. На правій поверхні шиї смуги проходять в напрямку дозад, зливаються, утворюючи борозну шириною 1,5 см. На задньо-правій поверхні, на странгуляційній борозні відмічається втиснення в шкірі, розміром 1,8x1,5 см на глибину 0,4 см. Далі в напрямку вліво странгуляційна борозна роздвоюється та на задній поверхні шиї по серединній лінії тіла утворює дві смуги на відстані 0,6 см між собою. Верхня смуга виражена більше, суцільна, рівномірної вираженості, глибиною справа 0,5 см, спереду 0,2 см, зліва 0,2см, ззаду 0,2 см. На задньо-лівій поверхні шиї нижня смуга слабо виражена та відсутня на ділянці 8,5 см. Верхня смуга проходить на відстані 7см від правого кута нижньої щелепи, 4см від лівого кута нижньої щелепи, 5см від підборіддя та 6 см від потиличного горба. Крім того в лівій завушній ділянці було виявлено внутрішньошкірний крововилив синього кольору, нерівномірного забарвлення та вираженості на площі 6x4 см з геометричним малюнком у вигляді 3-ох паралельних смуг, шириною до 0,1 см, які розташовані на відстані 0,5 см між собою. Ззовні та перпендикулярно до них розташовані смуги, які попарно з'єднані між собою біля центральних смуг. В лівій лобно-тім'яно-скроневої ділянці та на задній поверхні лівої вушної мушлі виявлено синці схожого характеру. Під час внутрішнього дослідження виявлено: поперечний розрив правої сонної артерії вище від біфуркації, крововиливи в м'язах шиї на правій поверхні в проекції странгуляційної борозни розміром 5x4см, на лівій - 7x4см, крововиливи в ділянці кореня язика. Під час гістологічного дослідження странгуляційної борозни було виявлено ознаки її прижиттєвості. На підставі судово-медичного дослідження, а також даних кримінального провадження (відтворення обстановки та обставин місця події, дані свідків) було встановлено, що смерть гр-на Ж. настала від механічної асфіксії внаслідок удушення петлею, що спричинене сторонньою рукою. Трупні плями розташовувались на різних ділянках тіла, що свідчить про зміну положення трупа після настання смерті.

Оскільки крововиливи на голові мали специфічний характер малюнків, судово-слідчими органами було винесено постанову про призначення експертизи у відділення судово-медичної криміналістики з метою встановлення від дії якого предмету могли утворитись вищевказані крововиливи. У відділення судово-медичної криміналістики Львівського обласного бюро судово-медичної експертизи було доставлено постанову, цифровий носій з фотографіями трупа Ж., а також п'ять пар тапок, які були вилучені під час огляду місця події у співкамерників потерпілого Ж. На

фото було виявлено крововиливи зі специфічним малюнком. Перед експертами стояло питання якому саме малюнку протектора відповідає специфічний малюнок крововилива на тілі по-терплого Ж. На кожному з п'яти пар тапок було виявлено індивідуальний малюнок протектора (рис. 1). З метою порівняння малюнків протекторів підошов та малюнків крововиливів на голові трупа Ж. були проведені експериментальні відбитки. Для цього на підошви тапок наносився порошкоподібний барвник чорного кольору з послідовним нанесенням відбитків на білому папері (рис. 2). Підошви тапок гр-на Г. утворювали відбитки з малюнками, які були ідентичні малюнками крововиливів на голові трупа Ж. Малюнки відбитків підошов інших тапок значно відрізнялись.

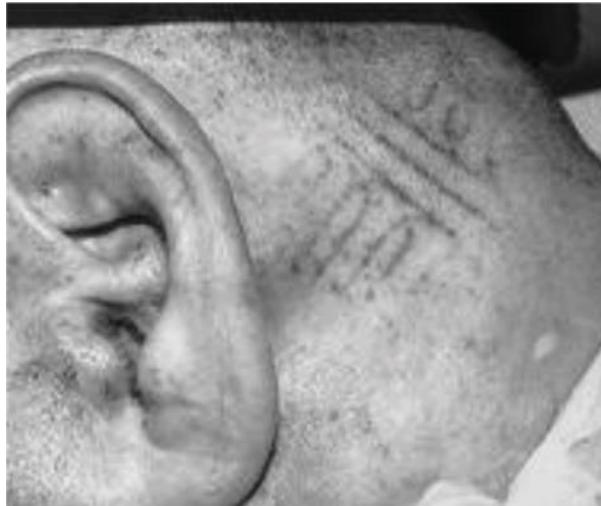

Рис.1. Вигляд синця в заушній ділянці потерпілого Ж.




Рис. 2. Фото відбитків рельєфу протектора підошви тапок п'яти осіб

ВИСНОВКИ. Таким чином, доказова база (крім судово-медичних даних які були отримані під час розтину та даних які були встановлені судово-слідчими органам), доповнилась даними з судової медико-криміналістичної експертизи, що дало можливість встановити особу, яка наносила тілесні ушкодження, завдяки ідентифікації особистих елементів одягу.

Література

1. Гуров ОМ. Перспективні напрямки використання цифрових технологій у судовій експертизі. Проблеми медичної науки та освіти. 2003;2:57 -60.
2. Филипчук ОВ, Шевчук ММ. Посібник з судово-медичної криміналістики. Львів: Добра справа; 2011. 566 с.
3. Филипчук ОВ, Гуров ОМ. Судово-медична криміналістика. Харків: Діса плюс; 2013. 640 с.

References:

1. Hurov OM. Perspektyvni napriamky vykorystannia tsyfrovyykh tekhnolohii u sudovii ekspertyzi [Promising directions of use of digital technologies in forensic examination]. Problemy medychnoi nauky ta osvity. 2003;2:57 -60. (in Ukrainian)
2. Fylypchuk OV, Shevchuk MM. Posibnyk z sudovo-medychnoi kryminalistyky [Handbook of forensic criminology]. L'viv: Dobra sprava; 2011. 566 s. (in Ukrainian)
3. Fylypchuk OV, Hurov OM. Sudovo-medychna kryminalistyka [Sudovo-medychna forensics]. Kharkiv: Disa plus; 2013. 640 s. (in Ukrainian)

ИДЕНТИФИКАЦИЯ РЕЛЬЕФА И СПЕЦИФИЧЕСКИХ ОСОБЕННОСТЕЙ ТРАВМИРУЮЩЕГО ПРЕДМЕТА ПО РИСУНКУ КРОВОИЗЛИЯНИЙ НА ТЕЛЕ

Шевчук Н.Н., Бартошик Н.В., Антоненко Д.С., Дуда И.Б.

Резюме. В статье описывается случай идентификации по индивидуальным признакам личных элементов одежды преступника по специфическим рисункам кровоизлияний на теле жертвы.

Ключовые слова: судебно-медицинская криминалистика, специфический рисунок, идентификация объекта.

IDENTIFICATION OF THE CONTOURS AND SPECIFIC FEATURES OF THE INJURING ITEM ACCORDING TO THE EXTERNAL BRUISE PATTERN EVIDENT ON THE BODY

M.M. Shevchuk, N.V. Bartoshyk, D.S. Antonenko, I.B. Duda

Summary. Identification of the attacker's individual clothing items based on the external bruise patterns evident on the victim's body is described in the paper.

Key figures: legal and medical forensics, specific pattern, item identification.

DOI: <https://doi.org/10.24061/2707-8728.1.2018.33>

УДК 340.66 : 004.451.9 : 004.422.8

ОРИГІНАЛЬНИЙ «ANDROID» ДОДАТОК ДЛЯ СУДОВО-МЕДИЧНОГО ВИЗНАЧЕННЯ ДАВНОСТІ НАСТАННЯ СМЕРТІ

С.С. Борщ, М.С. Саєнко, М.В. Губін¹

Харківське обласне бюро судово-медичної експертизи
Харківський національний медичний університет¹

Резюме. На підставі аналізу існуючих алгоритмів та методів розрахунку давності настання смерті за трупним охолодженням, розроблено оригінальну авторську сучасну програму для обчислення давності настання смерті для пристроїв під керуванням операційної системи «Android». Наведено основні етапи використання запропонованої програми експертами Харківського обласного бюро судово-медичної експертизи на практиці.

Ключові слова: судово-медична експертиза, давність настання смерті, трупні явища, «Android» додаток.

Вступ. Актуальним і перспективним напрямком наукових досліджень у судовій медицині є виявлення та обґрунтування діагностичних ознак, які б дозволили об'єктивно визначити давність настання смерті (ДНС) [1-4]. Визначення ДНС, згідно паспорту спеціальності «Судова медицина», який розроблено досвідченими фахівцями України, є одним із базових напрямків наукових досліджень. Для вирішення цього питання, на сьогодні існує достатня велика кількість методик визначення та розрахунку часу настання смерті [3, 5, 6]. Більшість з них спираються на показники ранніх трупних явищ [7-9]. Зокрема, пропонується дослідження в перші дві-три доби після настання смерті трупного залякання, його локалізації, часу повторного виникнення і розрішення. Також велике значення має дослідження трупних плям, з визначенням часу їх виникнення, швидкості зникнення і відновлення при динамометрії. В перші хвилини та години після настання смерті є інформативним дослідження суправітальних реакцій, електричної, фармакологічної і механічної подразливості скелетної (в тому числі мімічної) і гладкої мускулатури та потових залоз. Разом з тим, найбільш широке застосування в судово-медичній практиці знайшов метод дослідження трупного охолодження [1, 3, 8, 10]. Це пов'язано з тим, що охолодження слід розглядати як процес виключно «фізичний». Триває він до двох діб і дозволяє таким чином, в цьому інтервалі часу робити досить точні прогнози. Метод точний, простий у застосуванні та є доступним через те, що для його застосування на практиці достатньо лише наявності термометру з точністю не менше 0,1°C. При цьому, необхідно відзначити, що пропонуються різні термометричні методи встановлення ДНС. Разом з тим, для практичного застосування, при встановленні ДНС в рамках термометричного способу, з метою досягнення мінімальної похибки розрахунку, можна рекомендувати тільки моделі, засновані на експоненційній залежності. Необхідно підкреслити, що ще у XVII сторіччі, виведено емпіричний закон Ньютона-Ріхмана, що описує процес тепловіддачі [11].

Однією з найоб'єктивніших в світі моделей посмертного охолодження трупа є двухекспонентна модель