

## ПРОЯВИ КАТУВАНЬ ГРОМАДЯН УКРАЇНИ РОСІЙСЬКИМИ ВОЄННИМИ НА ДЕЯКИХ ДЕОКУПОВАНИХ ТЕРИТОРІЯХ ЗА РЕЗУЛЬТАТАМИ СУДОВО-МЕДИЧНИХ ЕКСПЕРТИЗ ТА ІДЕНТИФІКАЦІЇ ЖЕРТВ НАСИЛЬСТВА Й ЕКСГУМОВАНИХ ТРУПІВ

Мішалов В. Д.<sup>1</sup>, Войченко В. В.<sup>2</sup>, Ворошилов К. Ф.<sup>3</sup>, Розовик І. В.<sup>3</sup>, Петрошак О. Ю.<sup>3</sup>,  
Макаренко О. О.<sup>3</sup>, Хижняк В. В.<sup>4</sup>, Моргун А. О.<sup>5</sup>, Полюк Ю. В.<sup>6</sup>, Фененко Ю. І.<sup>6</sup>

<sup>1</sup>Національний університет охорони здоров'я України імені П. Л. Шупика, м. Київ, Україна

<sup>2</sup>Асоціація судових медиків України, КЗ «Дніпропетровське обласне бюро судово-медичної експертизи» ДОР, м. Дніпро, Україна

<sup>3</sup>Київське обласне бюро судово-медичної експертизи, м. Київ, Україна

<sup>4</sup>Харківський національний медичний університет, м. Харків, Україна

<sup>5</sup>Харківське обласне бюро судово-медичної експертизи, м. Харків, Україна

<sup>6</sup>Чернігівське обласне бюро судово-медичної експертизи, м. Чернігів, Україна

**Резюме.** У статті висвітлені випадки жорстокого поводження в лютому-квітні 2022 р. російськими військами стосовно громадян окупованих територій України, які відповідають як переліку фізичних доказів катувань «Стамбульського протоколу», так і переліку воєнних злочинів «Римського статуту».

**Мета роботи.** Судово-медична характеристика тілесних ушкоджень як проявів катувань громадян України російськими військами на окупованих територіях за результатами проведених у 2022 р. судово-медичних досліджень жертв насильницьких дій, експертиз та ідентифікації ексгумованих трупів.

**Матеріали та методи.** Матеріалом дослідження були архівні дані Чернігівського, Київського та Харківського обласних бюро судово-медичної експертизи (СМЕ), що стосувалися випадків насильницької смерті. Були використані загальновідомі судово-медичні та статистичні методи дослідження.

**Результати.** На тілах трупів осіб Чернігівської області, які перебували під окупацією російських військ у період з 27.02.2022 р. по 01.04.2022 р, а також на тілах ексгумованих трупів деокупованих територій Київської та Харківської областей виявлені ушкодження у вигляді чисельних саден; забитих, колото-різаних і вогнепальних ран; переломів кісток голови та тулуба, зокрема зв'язування рук, вогнепальні рани в потиличній ділянці голови, спалювання тіл.

**Висновки.** Виявлені на тілах трупів осіб Чернігівської області, які перебували під окупацією російських військ у період з 27.02.2022 р. по 01.04.2022 р, а також на тілах ексгумованих та ідентифікованих трупів деокупованих територій Київської та Харківської областей ушкодження у вигляді чисельних саден; забитих, колото-різаних і вогнепальних ран; переломів кісток голови та тулуба є виразними фізичними доказами катувань і мордувань та інших жорстоких, нелюдських або таких, що принижують гідність, видів поводження відповідно до «Стамбульського протоколу». Множинність тілесних ушкоджень, особливості їхньої локалізації та тривалий час заподіяння, схожість між характером ушкодження та знаряддям травми, зв'язування рук, вогнепальні рани саме в потиличній ділянці голови, що були виявлені на ексгумованих трупах страчених цивільних і військових осіб, та їх спалювання є виразними проявами не тільки катувань, але і доказами воєнних злочинів, вчинених російськими військовими, згідно з Римським статутом міжнародного кримінального суду.

**Ключові слова:** судово-медична експертиза, ексгумація, ідентифікація, тілесні ушкодження, катування, «Стамбульський протокол», воєнний злочин, «Римський статут».

**Вступ.** З першого дня повномасштабне вторгнення росії в Україну супроводжувалося скоєнням воєнного злочину – свідомого грубого порушення законів і звичаїв війни [1]. Найширший перелік воєнних злочинів наведений у Статуті Міжнародного кримінального суду (далі – «Римський статут») [2], що по суті консолідує більшість порушень міжнародного гуманітарного права, закріплених низкою міжнародних конвенцій і міжнародним правом. Відповідно до розділу 2 «Інші серйозні порушення законів та звичаїв війни, що застосовуються до міжнародних збройних конфліктів [стаття 8 (2) (b) Римського статуту], ми вибірково наводимо ті воєнні злочини, які мали та мають місце в Україні та стосуються надалі нашого дослідження:

- «умисний цілеспрямований напад на цивільне населення чи окремих цивільних осіб, які не беруть безпосередньої участі у воєнних діях;
- умисний напад на цивільні об'єкти, тобто об'єкти, які не є воєнними цілями;
- умисне здійснення нападу, коли відомо, що такий напад стане причиною випадкової загибелі чи травмування цивільних осіб, чи завдаватиме шкоди їх майну, цивільним об'єктам чи спричинить загальну, довготривалу та серйозну шкоду навколишньому середовищу, що не можна буде пояснити конкретною чи очікуваною воєнною перевагою внаслідок таких дій в цілому;
- вбивство чи поранення комбатанта, який склавши зброю чи не маючи більше засобів захисту, здався у полон;
- підступне вбивство чи поранення осіб, які є громадянами протилежної сторони конфлікту чи представниками ворожої армії;
- заява про те, що помилування нікому не буде;
- пограбування міста чи населеного пункту навіть, якщо він захоплений штурмом;
- застосування куль, які легко розриваються чи сплющуються в тілі людини, таких, як оболонкові кулі, тверда оболонка яких не покриває всю серцевину чи має надрізи;
- застосування зброї, боєприпасів та техніки, а також використання таких методів ведення війни, які спричиняють надмірні пошкодження чи непотрібні страждання, чи мають не вибіркочу дію, що порушує норми міжнародного права збройних конфліктів, за умови, що така зброя, боєприпаси, техніка та методи ведення війни є забороненими та зазначені у відповідному додатку до Статуту шляхом застереження із врахуванням положень, викладених у статтях 121 та 123 Статуту;
- посягання на людську гідність, в тому числі ставлення, що ображає чи принижує людську гідність;
- зґвалтування, наvertання в сексуальне рабство, примушування до проституції, примусова вагітність в розумінні пункту 2 «f» статті 7, примусова стерилізація та будь-які інші види сексуального насильства, що є грубими порушеннями Женевських конвенцій».

З офіційних інформаційних джерел МВС України відомо, що після деокупації міст і селищ Київської, Харківської та Чернігівської областей за результатами ексгумацій були виявлені чисельні жертви російської агресії як наслідки вбивств і насильства цивільних (у деяких випадках полонених військовослужбовців), умисного нападу на цивільні об'єкти, що не є воєнними цілями, зґвалтування тощо. Безперечно, насильницькі дії агресора мали супроводжуватися застосуванням катувань, мордувань та інших жорстоких, нелюдських або таких, що принижують гідність, видів поводження.

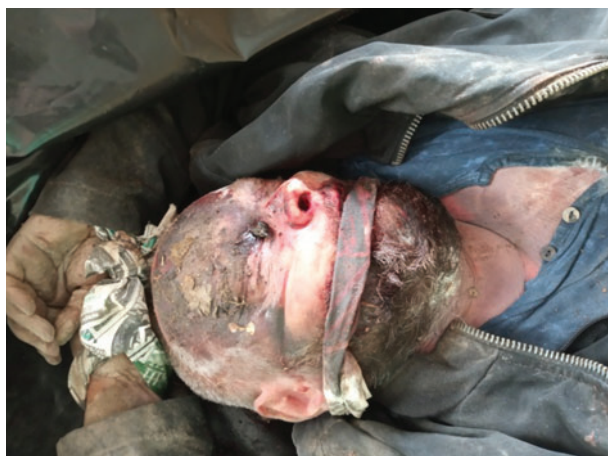На сьогодні відомі вітчизняні та закордонні публікації, в яких наведені випадки застосування тортур і різних видів знущання [3-7], проте вони не були скоєні в умовах воєнної агресії.

**Мета роботи.** Судово-медична характеристика тілесних ушкоджень як проявів катувань громадян України російськими воєнними на деокупованих територіях за результатами проведених у 2022 р. судово-медичних досліджень жертв насильницьких дій і експертиз, ідентифікацією ексгумованих трупів.

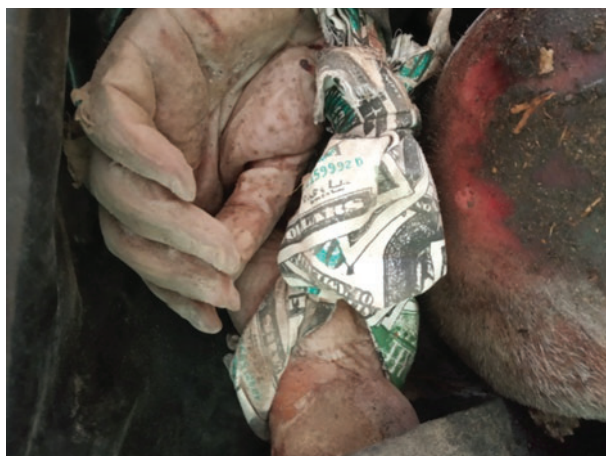**Матеріали та методи.** Матеріалом дослідження були архівні дані Чернігівського, Київського та Харківського обласних бюро судово-медичної експертизи (СМЕ), що стосувалися випадків насильницької смерті. Були використані загальновідомі судово-медичні та статистичні методи дослідження.

**Результати дослідження.** Після звільнення територій Чернігівського району, що перебували під окупацією російських військ з 27.02.2022 р. по 01.04.2022 р., до моргу Чернігівського обласного бюро СМЕ (м. Чернігів) за постановами правоохоронних органів почали надходити трупи страчених цивільних осіб зі зв'язаними руками, вогнепальними ранами в ділянках нижніх кінцівок, голови (потилиці) й іншими проявами катувань. Нижче наведені 11 випадків катувань цивільних осіб за результатами судово-медичного дослідження їхніх трупів:

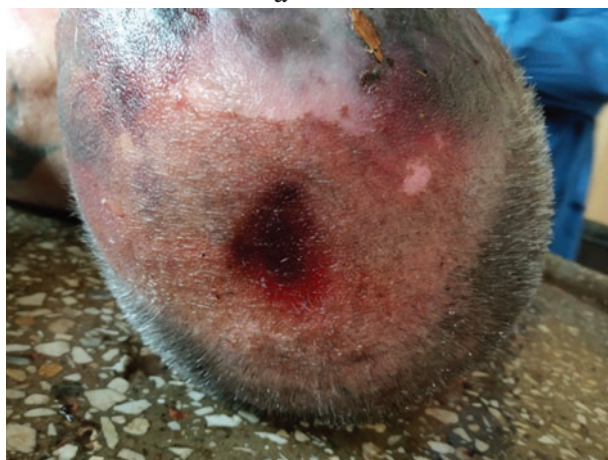1) «15.04.2022 р. доставлено труп цивільного гр. ..., ексгумованого на території с. Іванівка. При експертизі виявлено: руки підняті над головою, зв'язані рушником, подібним рушником зав'язаний рот (рис. 1а, 1б). Синці на лівій поверхні грудної клітки та ший; смугасті синюшні синці на обох променево-зап'ястних суглобах переважно по тильним поверхням; садна в правій лобній та скроневій ділянці, на нижній третині правого коліна, по передній поверхні середньої третини правої і лівої гомілки, під лівим коліном, в тім'яній ділянці по середній лінії. В потиличній ділянці справа, на висоті 170 см – рана неправильної конусоподібної форми, з дефектом тканини в центрі, вершина конуса звернена досередини, має осаднення шириною до 0,5 см, навколо рани синець синюшного кольору 2×2 см, в лобній долі головного мозку виявлена куля мідного кольору 9 мм (вилучена)» (рис. 1 в, г).



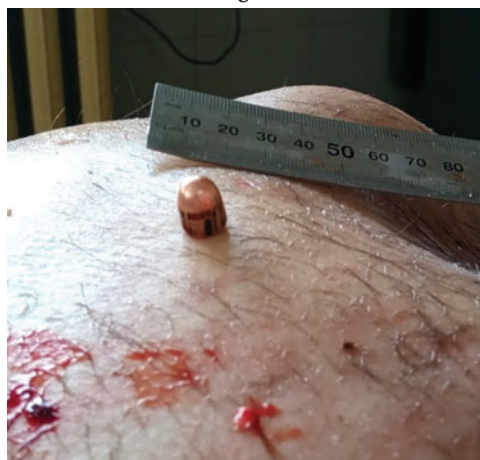а



б



в



г

Рис. 1. Ознаки насильницьких дій і тілесні ушкодження, що були виявлені на тілі ексгумованого трупа мешканця с. Іванівка Чернігівського району (архівний матеріал Чернігівського обласного бюро судово-медичної експертизи).

Синці на лівій поверхні грудної клітки та шиї; смугасті синюшні синці на обох променево-зап'ястних суглобах переважно по тильним поверхням; садна в правій лобній та скроневій ділянці, на нижній третині правого коліна, по передній поверхні середньої третини правої і лівої гомілки, під лівим коліном, в тім'яній ділянці по середній лінії. В потиличній ділянці справа, на висоті 170 см – рана неправильної конусоподібної форми, з дефектом тканини в центрі, вершина конуса звернена досередини, має осаднення шириною до 0,5 см, навколо рани синець синюшного кольору 2x2 см, в лобній долі головного мозку виявлена куля мідного кольору 9 мм (вилучена)» (рис. 1 в, г).

2) «23.04.2022 р. доставлено труп цивільного гр. ..., який загинув 16.03.2022 р. в с. Новоселівка. При експертизі виявлено: вогнепальні рани неправильної округлої форми, її краї не співставляються (дефект шкіри «мінус тканина»), діаметром від 0,6 до 1 см, краї нерівні, з радіальними надривами епідермісу, загорнені вглибину, зсаднені до 0,5-1,5 см; стінки бугристі, кровонапливні, відвісні розташовані: по передньо-зовнішній поверхні лівої гомілки в верхній третині на висоті 32 см, по зовнішній поверхні лівого стегна в середній третині на висоті, 80 см, над лівою клубовою кісткою на висоті, 105 см, під мочкою лівого вуха на висоті 165 см, на вушній раковині зліва ну основи на висоті, 170 см, в лівій скроневій ділянці на 5 см дозовні від зовнішнього кута лівого ока, по ліктьовій поверхні лівого передпліччя в верхній третині, по передньо-внутрішній поверхні середньої третини правого стегна на висоті 74 см».

3) «04.04.2022 р. доставлено труп цивільного гр. ..., ексгумованого на цвинтарі села Ягідне. При експертизі виявлено: кисті рук зв'язані за спиною чорною мотузкою діаметром 0,4 см, наявні 22 вогнепальні рани – множинні наскрізні та сліпі вогнепальні поранення нижніх кінцівок та шиї внаслідок заподіяння не менше 11 пострілів».

4) «04.04.2022 р. доставлено труп цивільного гр. ..., ексгумованого на цвинтарі в с. Ягідне. При експертизі виявлено: в ділянці лівого зап'ястка синтетична мотузка, сформована в петлю та затягнута навколо нього. В ділянці лівого та правого зап'ястка кільцеподібні садна шириною до 1 см, чисельні дрібні садна та рани в ділянці обличчя зліва, нижньої третини спини та по задній поверхні обох нижніх кінцівок».

5) «10.04.2022 р. доставлено труп невідомого чоловіка. Загинув в с. Лукашівка, був виявлений біля церкви. При експертизі виявлено: капюшон куртки натягнутий на очі та зав'язаний зеленою ізострічкою, наявні множинні сліпі та наскрізні вогнепальні поранення грудної клітки з напрямками ранових каналів ззаду-наперед та зверху-донизу».

6) «Доставлено труп цивільного ..., розстріляного в с. Іванівка в період з 9 по 31 березня 2022 р.». При експертизі виявлено: «по тильній поверхні правого променево-зап'ястного суглоба садно з бурим западаючим дном; аналогічні садна по тильній поверхні правого передпліччя. В правій лобній ділянці на 2 см вище брови на висоті 171 см виявлена вихідна вогнепальна рана неправильно зіркоподібної форми 1×0,5 см, краї розривів шкіри відносно рівні, неосаднені, кінці розривів наближаються до гострих, в дні рани видно багатуоламковий перелом кісток черепа. В лівій потиличній ділянці на висоті 172 см на 10 см дозаду від слухового проходу вхідна вогнепальна рана неправильної округлої форми, краї якої не співставляються (дефект шкіри «мінус тканина»), розмірами 0,6×0,8 см, краї нерівні, з радіальними надривами епідермісу, загорнені вглибину, осаднені; стінки рани бугристі, кровонапливні, відвісні».

7) «19.04.2022 р. доставлено труп цивільного гр. ..., розстріляного в с. Ягідне. При експертизі виявлено: наскрізні проникаючі поранення голови, правої та лівої гомілок».

8) «14.04.2022 р. доставлено труп цивільного гр. ..., розстріляного в с. Левковичі. При експертизі виявлено: сліпі вогнепальні поранення правого стегна, різана рана правої гомілки, рвано-забиті рани лівої гомілки».

9) «18.04.2022 р. доставлено труп цивільного гр. ..., розстріляного в с. Чумаки. При експертизі виявлено: очі та вуха заклеєні бинтовою пов'язкою, накладеною циркулярно навкруги

голови, поверх якої наклеєна прозора клейка стрічка (канцелярський скотч). Верхні кінцівки на рівні променево-зап'ястних суглобів зв'язані між собою білою капроною мотузкою, нижні кінцівки на рівні гомілковостопних суглобів зв'язані між собою білою капроною мотузкою. В проекції мотузки слабо виражені тонкі циркулярні втиснення шкірних покривів глибиною до 0,2 см, подекуди з ділянками ущільнення за їх ходом. Фіолетовий синець обличчя з набряком. Два наскрізні вогнепальні поранення голови.

10) «18.04.2022 р. доставлено труп цивільного гр. ..., розстріляного в с. Чумаки. При експертизі виявлено: на голові, в проекції очей, вушних раковин, потиличної ділянки циркулярно клейка стрічка (скотч), шириною 7,5 см, після зняття якої виявлена біла тканина (бинт), просочена речовиною бурого кольору. Верхні та нижні кінцівки в проекції променево-зап'ястних та гомілковостопних суглобів зв'язані білою мотузкою діаметром 0,3 см. Відповідно мотузці на шкірі наявні циркулярні втиснення. Два наскрізні вогнепальні поранення голови. Поверхнева забійна рана правої бокової поверхні шиї, синці обличчя, синець сідниці зліва».

11) Згідно з обставинами справи з постанови про призначення судово-медичної експертизи: «19.04.2022 р. доставлено труп цивільного гр. ..., похованого в с. Ягідне. При експертизі виявлено: сліпе та наскрізне вогнепальне поранення голови, наскрізне вогнепальне поранення лівої нижньої кінцівки. Два синці на голові».

Під час аналізу архівних джерел Київського обласного бюро СМЕ були встановлені чисельні випадки насильницьких дій стосовно мешканців Київської області російськими військовими під час їхньої окупації в лютому-березні 2022 р. Серед них – колото-різані рани шляхом використання гострих предметів (рис. 2).

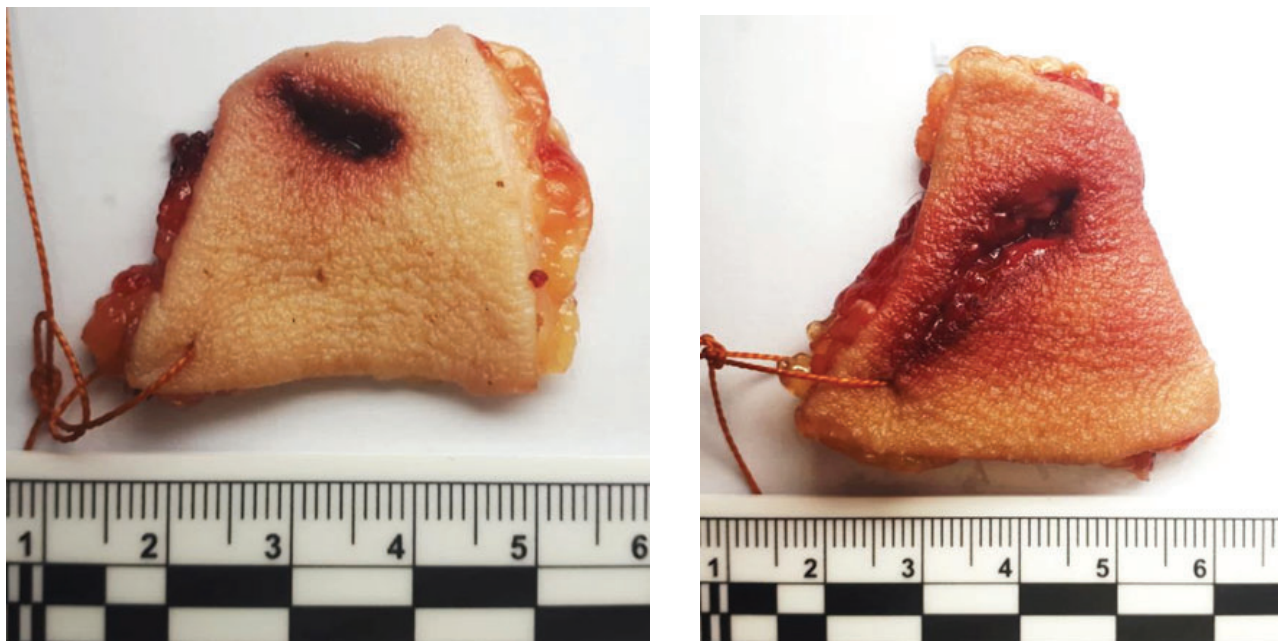


Рис. 2. Колото-різані рани, заподіяні гострими предметами. Шкірні клапті, зафіксовані в розчині Ратневського (фотоілюстрація з архіву Київського обласного бюро судово-медичної експертизи).

На рис. 3-5 наведені фотоілюстрації ушкоджень кісток голови Невідомих осіб з використанням тупих предметів і вогнепальної зброї. Зокрема:

1) на рис. 3а, 3б – ушкодження правої тім'яної кістки черепа у вигляді втисненого перелому неправильної округлої форми з зануренням відповідної форми фрагмента кісткової тканини в порожнину черепа, що виник внаслідок дії тупого предмета з обмеженою контактуючою поверхнею, а саме фрагмента з металу сріблястого кольору (не виключається дія фрагментованого вогнепального снаряда).


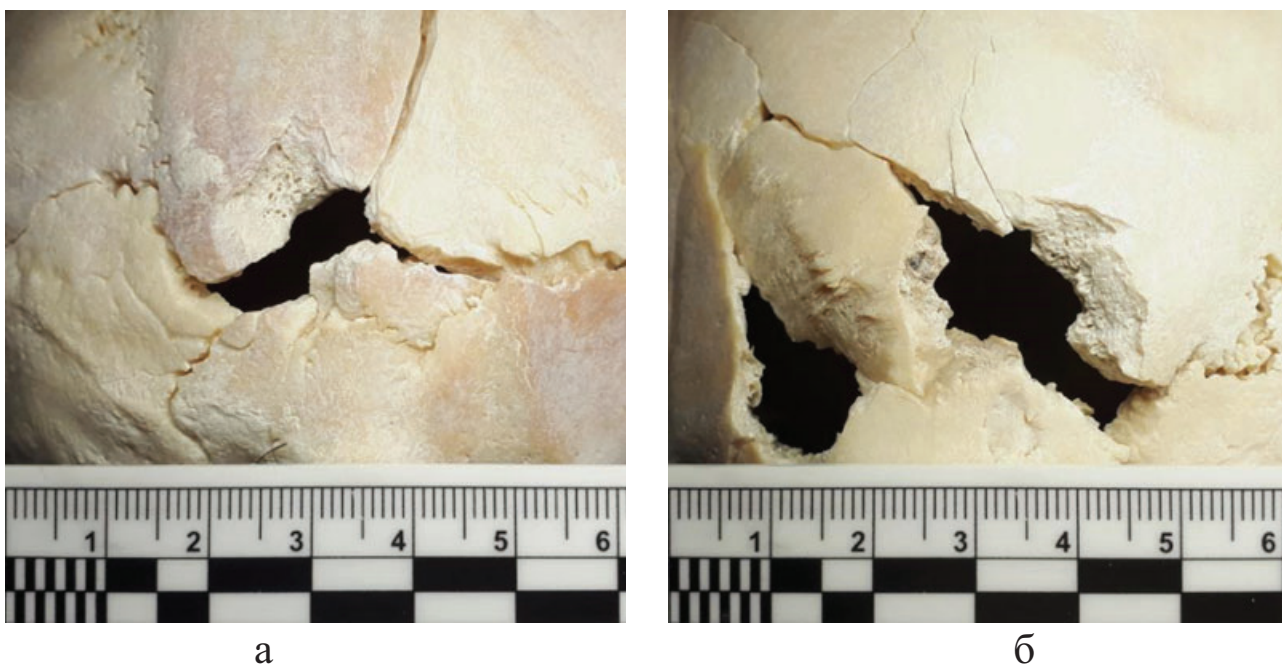


Рис. 3. Втиснений перелом правої тим'яної кістки черепа, що утворився внаслідок дії тупого предмета з обмеженою контактуючою поверхнею (а – зовнішня компактна пластинка; б – внутрішня компактна пластинка) (фотоілюстрація з архіву Київського обласного бюро судово-медичної експертизи).

2) на рис. 4а на правій тим'яній кістці черепа трупа Невідомої особи наявне ушкодження у вигляді дефекту кісткової тканини витягнуто-овальної форми, що є вхідним вогнепальним ушкодженням, яке утворилося внаслідок пробивної дії снаряда (кулі). На лівій тим'яній кістці (рис. 4б) – вихідне ушкодження у вигляді дефекту кісткової тканини невизначеної форми.



а

б

Рис. 4. Дефекти кісткової тканини на правій (а) та лівій (б) тим'яній кістці черепа як ознаки вхідного та вихідного вогнепального ушкоджень (фотоілюстрація з архіву Київського обласного бюро судово-медичної експертизи).

Крім того, під час проведення ексгумації трупів мешканців Київської області, які стали жертвами російських воєнних злочинців у лютому-березні 2022 р., були виявлені чисельні випадки спалювання кісток скелета з метою приховання злочинів (рис. 5).



Рис. 5. Спалені кістки скелета мешканця Київської області – жертви російських воєнних злочинців у лютому-березні 2022 р. (фотоілюстрація з архіву Київського обласного бюро судово-медичної експертизи).

На рис. 6-10 наведені фотоілюстрації ушкоджень на тілах ексгумованих трупів громадян України, що були заподіяні російськими воєнними під час їхньої окупації Харківщини в лютому-липні 2022 р. та були оцінені судово-медичним експертом як прояви тортур з летальними наслідками. Ушкодження завдавалися неодноразовою ударною дією тупими предметами, якими могли бути кінцівки людини та/або молоток (невеликий молот). Наслідками таких дій були чисельні переломи кісток черепа, нижньої щелепи, ребер. Слід зазначити, що переломи кісток як голови трупа № 1, так і № 2 локалізувалися в одній і тій же правій скронево-тім'яній ділянці.

Отже, множинність тілесних ушкоджень, тривалий час їх заподіяння, схожість характеру ушкоджень і знаряддя травми з однаковим напрямком його руху, локалізація ушкоджень з одного й того ж боку голови потерпілих, тіла яких імовірно лежали на підлозі, є виразними проявами тортур і катувань. Повторюваність способу, пози та місця спричинення ушкоджень вказує на можливість здійснення тортур однією й тією самою особою.

Зі слів мешканців, які перебували під російською окупацією в селі Козача Лопань Дергачівського району Харківської області з березня 2022 р., відомо: 05.05.2022 р. російські окупанти поховали двох військовослужбовців Збройних Сил України (далі – ЗС України) на цвинтарі в одній могилі, встановили хрест, на якому написали «№ 1» і «№ 2». Також відомо, що окупанти катували їх протягом певного часу в підвалі в цьому селі.

13.10.2022 р. в селі Козача Лопань на кладовищі була проведена ексгумація двох трупів. Обидва тіла були голі, без одягу, загорнуті в поліетиленову плівку, без трупів. Були проведені судово-медичні експертизи цих трупів. Після ексгумації трупів 21.12.2022 р. тіла були опізнані та було з'ясовано, що це дійсно були військовослужбовці ЗС України.

За результатами судово-медичної експертизи ексгумованого трупа № 1 були виявлені чисельні життєві ушкодження голови та тулуба середнього та важкого ступенів тяжкості. На рис. 6 – фотоілюстрація загального вигляду трупа № 1 після його ексгумації.



Рис. 6. Загальний вид трупа № 1 після його ексгумації (фотоілюстрація з архіву Дергачівського відділення Харківського обласного бюро судово-медичної експертизи).

У цієї ж особи була визначена наявність відкритої черепно-мозкової травми у вигляді дірчастого перелому правих скроневої татім'яної кісток (рис. 7).

Дірчастий перелом овальної форми та досить значних розмірів. Уламки кісток знаходилися в порожнині черепа. Це ушкодження утворилося внаслідок ударної дії тупого твердого предмета з обмеженою поверхнею. Предмет, що спричинив цей перелом, мав значну масу, обмежену контактуючу поверхню, схожу на молоток чи кувалду.



а

б

Рис. 7. Відкритий дірчастий перелом правих скроневої татім'яної кісток трупа № 1: а – вид праворуч; б – вид праворуч і позаду (фотоілюстрації з архіву Дергачівського відділення Харківського обласного бюро судово-медичної експертизи).



Крім того, на рис. 8 наведені фотоілюстрації лінійного перелому нижньої щелепи справа на рівні зуба «мудрості», а також прямих переломів 2-го, 3-го та 4-го ребер зліва відповідно за передньою, середньою та задньою аксилярними лініями на тулубі трупа № 1. Перелом нижньої щелепи виник внаслідок ударної дії тупого твердого предмета, що мав значну масу й обмежену контактуючу поверхню. Переломи 2-го, 3-го та 4-го ребер зліва були спричинені ударною дією тупого предмета, індивідуальні властивості якого встановити неможливо. Предмет, що спричинив цей перелом, також мав значну масу та діяв зі значною силою.



а

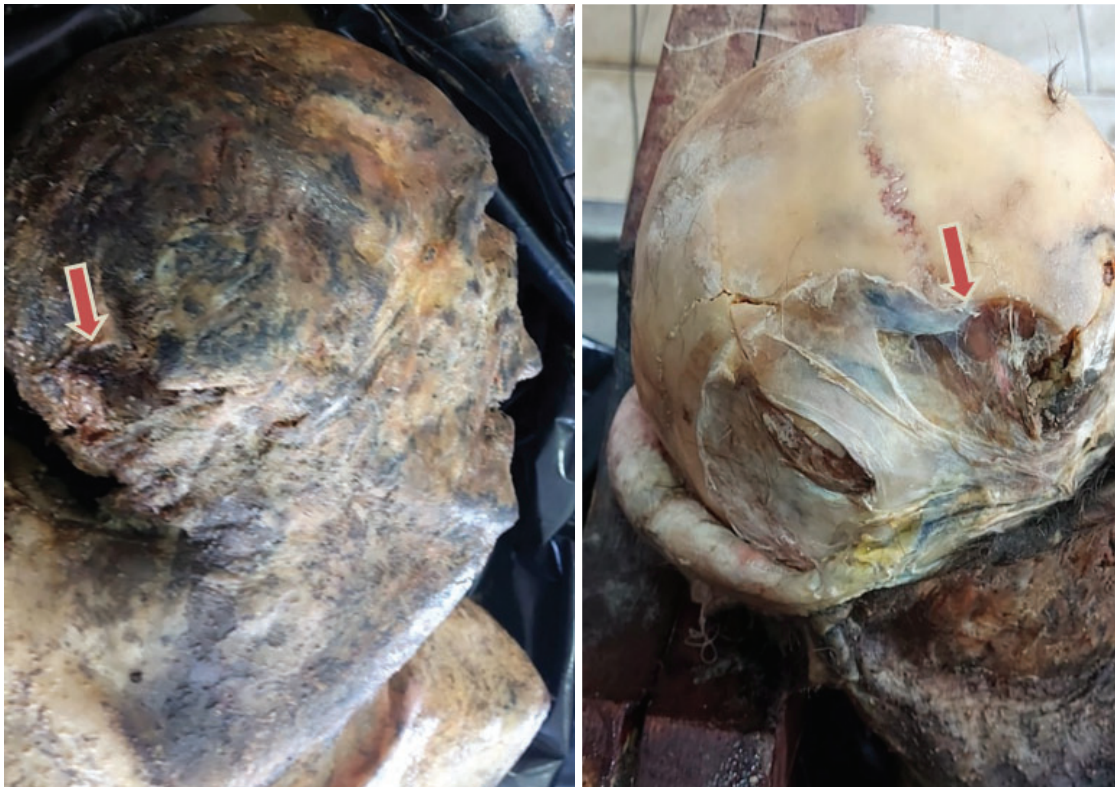б

Рис. 8. Перелом нижньої щелепи праворуч (а), 2-го, 3-го та 4-го ребер ліворуч (б) трупа № 1 (фотоілюстрації з архіву Дергачівського відділення Харківського обласного бюро судово-медичної експертизи).

За результатами судово-медичної експертизи ексгумованого трупа № 2 була виявлена закрита черепно-мозкова травма у вигляді забитої клаптевої рани правої скронево-тім'яно-потиличної ділянки голови та багатоуламкового перелому правих скроневої татім'яної кісток і прилеглої частини потиличної кістки. Ці ушкодження утворилися внаслідок ударної дії тупого твердого предмета з обмеженими поверхнями. Кількість ударів визначити не вдалося.

На рис. 9 наведені фотоілюстрації забитої рани голови трупа № 2. На рис. 9 і 10 представлені фотоілюстрації багатоуламкового втисненого перелому правої половини черепа трупа № 2 з різних ракурсів. Перелом локалізувався натім'яно-скроневій і лобній ділянках, мав вигляд ділянки овальної форми значних розмірів, на якій визначалися доволі великі фрагменти кісток, занурені в порожнину черепа. Він утворився внаслідок неодноразової дії тупого предмета, що мав значну масу й обмежену контактуючу поверхню, схожу на молоток чи кувалду.

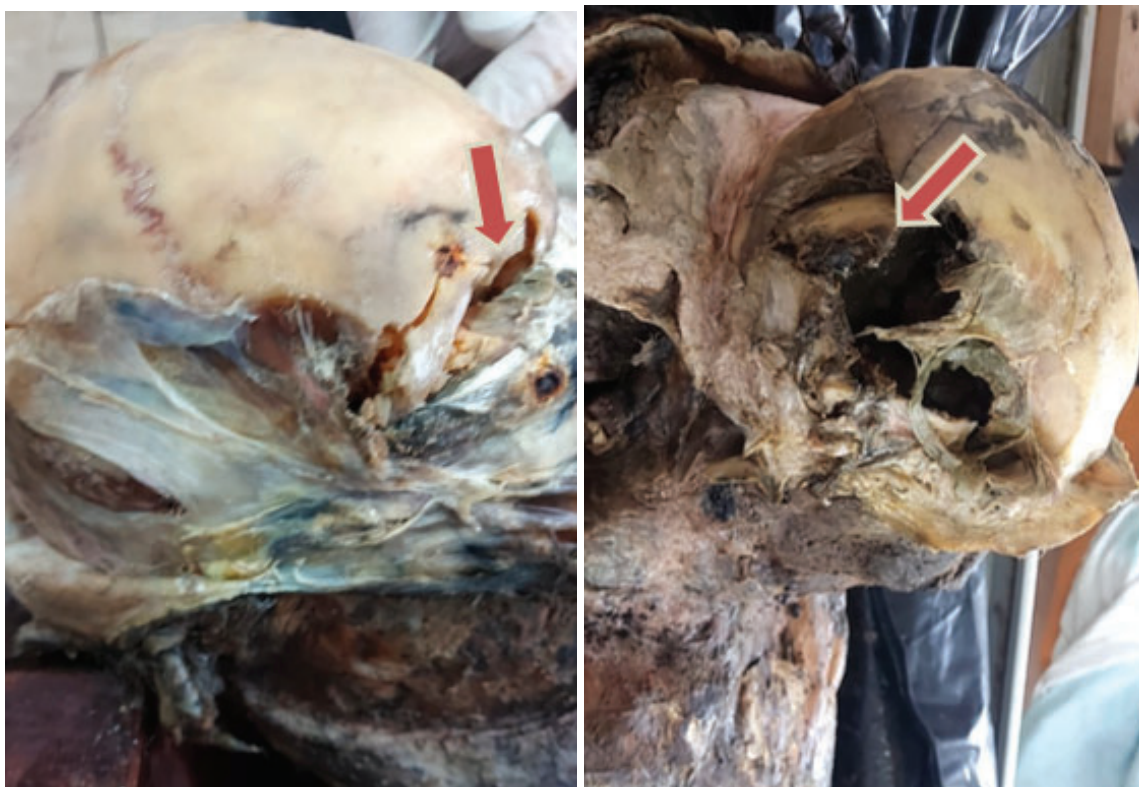Отже, особливості характеру, механізму та давності утворення тілесних ушкоджень громадян України, які були заподіяні російськими воєнними під час їх окупації територій Чернігівської, Київської та Харківської областей, є яскравими проявами катувань і воєнних злочинів.



а

б

Рис. 9. а – забита рана правої бічно-потиличної частини голови (вид праворуч і ззаду); б – втиснений перелом кісток черепа праворуч трупа № 2 (фотоілюстрації з архіву Дергачівського відділення Харківського обласного бюро судово-медичної експертизи).



а

б

Рис. 10. Втиснений перелом правої половини кісток черепа трупа № 2: а – вид праворуч; б – вид праворуч і позаду (фотоілюстрації з архіву Дергачівського відділення Харківського обласного бюро судово-медичної експертизи).

**Висновки.**

1. Виявлені на тілах трупів осіб із Чернігівської області, які перебували під окупацією російських військ у період з 27.02.2022 р. по 01.04.2022 р, а також на тілах ексгумованих та ідентифікованих трупів деокупованих територій Київської та Харківської областей ушкодження у вигляді чисельних саден; забитих, колото-різаних і вогнепальних ран; переломів кісток голови та тулуба є виразними фізичними доказами катувань і мордувань та інших жорстоких, нелюдських або таких, що принижують гідність, видів поводження відповідно до «Стамбульського протоколу».
2. Множинність тілесних ушкоджень, особливості їхньої локалізації та тривалий час заподіяння, схожість між характером ушкодження та знаряддям травми, зв'язування рук, вогнепальні рани саме в потиличній ділянці голови, що були виявлені на ексгумованих трупах страчених цивільних і військових осіб, і їх спалювання є виразними проявами не тільки катувань, але і доказами воєнних злочинів, вчинених російськими військовими, згідно з Римським статутом міжнародного кримінального суду.

**Література**

1. Вікіпедія. Вільна енциклопедія. Воєнний злочин [Інтернет]. 2010 [оновлено 2023 Чер 12; цитовано 2023 Чер 21]. Доступно: [https://uk.wikipedia.org/wiki/%D0%92%D0%BE%D1%94%D0%BD%D0%BD%D0%B8%D0%B9\\_%D0%B7%D0%BB%D0%BE%D1%87%D0%B8%D0%BD](https://uk.wikipedia.org/wiki/%D0%92%D0%BE%D1%94%D0%BD%D0%BD%D0%B8%D0%B9_%D0%B7%D0%BB%D0%BE%D1%87%D0%B8%D0%BD)
2. Верховна Рада України. Римський статут міжнародного кримінального суду від 17.07.1998 № 995\_588 [Інтернет]. 1998 [цитовано 2023 Кві 16]. Доступно: [https://zakon.rada.gov.ua/laws/show/995\\_588#Text](https://zakon.rada.gov.ua/laws/show/995_588#Text)
3. Alqassab S, Mathieu L. Torture-induced Hand Electrical Injury: A Case Report. J Forensic Leg Med [Internet]. 2021 Jan [cited 2021 Oct 22];77:102085. Available from: <https://www.sciencedirect.com/science/article/abs/pii/S1752928X2030192X?via%3Dihub> doi: 10.1016/j.jflm.2020.102085
4. Herath JC, Pollanen MS. Clinical Examination and Reporting of a Victim of Torture. Acad Forensic Pathol. 2017;7(3):330-9. doi: 10.23907/2017.030
5. Lee DH, Desai MJ, Gauger EM. Electrical Injuries of the Hand and Upper Extremity. J Am Acad Orthop Surg [Internet]. 2019 Jan [cited 2021 Oct 22];27(1): e1-8. Available from: [https://journals.lww.com/jaaos/Abstract/2019/01010/Electrical\\_Injuries\\_of\\_the\\_Hand\\_and\\_Upper.3.aspx](https://journals.lww.com/jaaos/Abstract/2019/01010/Electrical_Injuries_of_the_Hand_and_Upper.3.aspx) doi: 10.5435/JAAOS-D-17-00833
6. Sharma K, Bichanich M, Moore AM. A 3-Phase Approach for the Management of Upper Extremity Electrical Injuries. Hand Clin. 2017;33(2):243-56. doi: 10.1016/j.hcl.2016.12.012
7. Pollanen MS. The pathology of torture. Forensic Sci Int. 2018;284:85-96. doi: 10.1016/j.forsciint.2017.12.022
8. Устинченко ИВ. Случай применения пыток над жертвой в судебно-медицинской практике. Судово-медична експертиза. 2017;1:111-4. doi: 10.24061/2707-8728.1.2017.28
9. Устинченко ИВ, Мішалов ВД, Войченко ВВ. Випадок застосування катувань над жертвою в судово-медичній експертній практиці. Судово-медична експертиза. 2021;2:96-104. doi: 10.24061/2707-8728.2.2021.11
10. Козлов СВ, Войченко ВВ, Мішалов ВД, Петрошак ОЮ, Хижняк ВВ, В'юн ВВ, та ін. Виявлення тілесних ушкоджень, характерних для катувань, та шляхи їх документальної фіксації у форматі «Стамбульського протоколу». Київ; 2021. 80 с.

**References**

1. Вікіпедія. Вільна енциклопедія. Воєнний злочин [Інтернет]. 2010 [оновлено 2023 Чер 12; цитовано 2023 Чер 21]. Доступно: [https://uk.wikipedia.org/wiki/%D0%92%D0%BE%D1%94%D0%BD%D0%BD%D0%B8%D0%B9\\_%D0%B7%D0%BB%D0%BE%D1%87%D0%B8%D0%BD](https://uk.wikipedia.org/wiki/%D0%92%D0%BE%D1%94%D0%BD%D0%BD%D0%B8%D0%B9_%D0%B7%D0%BB%D0%BE%D1%87%D0%B8%D0%BD)

- %94 %D0 %BD%D0 %BD%D0 %B8 %D0 %B9\_%D0 %B7 %D0 %BB%D0 %BE%D1 %87 %D0 %B8 %D0 %BD
2. Верховна Рада України. Римський статут міжнародного кримінального суду від 17.07.1998 № 995\_588 [Інтернет]. 1998 [цитовано 2023 Кві 16]. Доступно: [https://zakon.rada.gov.ua/laws/show/995\\_588#Text](https://zakon.rada.gov.ua/laws/show/995_588#Text)
  3. Alqassab S, Mathieu L. Torture-induced Hand Electrical Injury: A Case Report. *J Forensic Leg Med* [Internet]. 2021 Jan [cited 2021 Oct 22];77:102085. Available from: <https://www.sciencedirect.com/science/article/abs/pii/S1752928X2030192X?via%3Dihub> doi: 10.1016/j.jflm.2020.102085
  4. Herath JC, Pollanen MS. Clinical Examination and Reporting of a Victim of Torture. *Acad Forensic Pathol*. 2017;7(3):330-9. doi: 10.23907/2017.030
  5. Lee DH, Desai MJ, Gauger EM. Electrical Injuries of the Hand and Upper Extremity. *J Am Acad Orthop Surg* [Internet]. 2019 Jan [cited 2021 Oct 22];27(1): e1-8. Available from: [https://journals.lww.com/jaaos/Abstract/2019/01010/Electrical\\_Injuries\\_of\\_the\\_Hand\\_and\\_Upper.3.aspx](https://journals.lww.com/jaaos/Abstract/2019/01010/Electrical_Injuries_of_the_Hand_and_Upper.3.aspx) doi: 10.5435/JAAOS-D-17-00833
  6. Sharma K, Bichanich M, Moore AM. A 3-Phase Approach for the Management of Upper Extremity Electrical Injuries. *Hand Clin*. 2017;33(2):243-56. doi: 10.1016/j.hcl.2016.12.012
  7. Pollanen MS. The pathology of torture. *Forensic Sci Int*. 2018;284:85-96. doi: 10.1016/j.forsciint.2017.12.022
  8. Ustinchenko IV. Sluchay primeneniya pytok nad zhertvoy v sudebno-meditsinskoy praktike [A case of torture of a victim in forensic practice]. *Sudovo-medychna ekspertyza*. 2017;1:111-4. doi: 10.24061/2707-8728.1.2017.28 (in Russian)
  9. Ustinchenko IV, Mishalov VD, Voichenko VV. Vypadok zastosuvannya katuvan' nad zhertvoiu v sudovo-medychnii ekspertnii praktytysi [Case of victim torture in forensic expert practice]. *Sudovo-medychna ekspertyza*. 2021;2:96-104. doi: 10.24061/2707-8728.2.2021.11 (in Ukrainian)
  10. Kozlov SV, Voichenko VV, Mishalov VD, Petroshak OIu, Khyzhniak VV, V'iun VV, ta in. Vyiavlennia tilesnykh ushkodzhen', kharakternykh dlia katuvan', ta shliakhy yikh dokumental'noi fiksatsii u formati «Stambul's'koho protokolu» [Identification of physical injuries characteristic of torture and ways of documenting them in the format of the «Istanbul Protocol»]. Kyiv; 2021. 80 s. (in Ukrainian)

## MANIFESTATIONS OF TORTURE OF UKRAINIAN CITIZENS BY THE RUSSIAN MILITARY IN SOME DEOCCUPIED TERRITORIES ACCORDING TO THE RESULTS OF FORENSIC AND MEDICAL EXAMINATIONS AND IDENTIFICATION OF VIOLENCE VICTIMS AND EXUMBED BODIES

**Mishalov V. D.<sup>1</sup>, Voichenko V. V.<sup>2</sup>, Voroshilov K. F.<sup>3</sup>, Rozovik I. V.<sup>3</sup>, Petroshak O. Yu.<sup>3</sup>,  
Makarenko O. O.<sup>3</sup>, Khizhnyak V. V.<sup>4</sup>, Morgun A. O.<sup>5</sup>, Polyuk Yu.V.<sup>6</sup>, Fenenko Yu.I.<sup>6</sup>**

<sup>1</sup>Shupyk National Healthcare University of Ukraine, Kyiv, Ukraine

<sup>2</sup>Association of Forensic Doctors of Ukraine, CI «Dnipropetrovsk Regional Bureau of Forensic Medical Examination» of the DRC, Dnipro, Ukraine

<sup>3</sup>Kyiv Regional Bureau of Forensic Medical Examination, Kyiv, Ukraine

<sup>4</sup>Kharkiv National Medical University, Kharkiv, Ukraine

<sup>5</sup>Kharkiv Regional Bureau of Forensic Medical Examination, Kharkiv, Ukraine

<sup>6</sup>Chernihiv Regional Bureau of Forensic Medical Examination, Chernihiv, Ukraine

**Summary.** The article highlights cases of brutal treatment by the Russian military in February-April 2022 against citizens of the de-occupied territories of Ukraine, which correspond to both the list of physical evidence of torture of the «Istanbul Protocol» and the list of war crimes of the «Rome Statute».

**Aim of the work.** Forensic-medical characterization of bodily injuries as manifestations of torture of Ukrainian citizens by the Russian military in de-occupied territories based on the results of forensic investigations of victims of violent acts and examinations of exhumed and identification corpses conducted in 2022.

**Materials and methods.** The research material was archival data of the Chernihiv, Kyiv, and Kharkiv regional bureaus of forensic medical examination (SME) related to cases of violent death. Well-known forensic and statistical research methods were used.

**Results.** Damages in the form of numerous bruises were found on the corpses of persons from the Chernihiv region who were under the occupation of Russian troops in the period from 27.02.2022 to 01.04.2022, as well as on the bodies of exhumed corpses from the de-occupied territories of Kyiv and Kharkiv regions; stab, stab and gunshot wounds; fractures of the bones of the head and trunk, in particular, tying hands, gunshot wounds in the back of the head, burning bodies.

**Conclusions.** Injuries in the form of numerous scars were found on the bodies of persons from the Chernihiv region who were under the occupation of Russian troops in the period from 27.02.2022 to 01.04.2022, as well as on the bodies of exhumed and identification corpses from the de-occupied territories of Kyiv and Kharkiv regions; stab, stab and gunshot wounds; fractures of the bones of the head and torso – are clear physical evidence of torture and mutilation and other cruel, inhuman or degrading treatment in accordance with the «Istanbul Protocol». The multiplicity of bodily injuries, the peculiarities of their localization and the long duration of their infliction, the similarity between the nature of the injury and the instrument of injury, the binding of the hands, the gunshot wounds in the occipital region of the head, which were found on the exhumed corpses of executed civilians and military personnel and their burning – are expressive manifestations of not only torture, but also evidence of war crimes committed by the Russian military, in accordance with the Rome Statute of the International Criminal Court.

**Keywords:** forensic medicine, exhumation, identification, bodily injury, torture, «Istanbul Protocol», war crime, «Rome Statute».

#### **Відомості про авторів:**

Мішалов В. Д. – доктор медичних наук, професор, професор закладу вищої освіти кафедри патологічної анатомії та судової медицини Національного університету охорони здоров'я України імені П. Л. Шупика, м. Київ, Україна, e-mail: volodymyr.d.mishalov@gmail.com, ORCID ID: 0000-0002-7617-1709 104

Войченко В. В. – кандидат медичних наук, доцент, голова Асоціації судових медиків України, начальник КЗ «Дніпропетровське обласне бюро судово-медичної експертизи» ДОР, м. Дніпро, Україна, e-mail: dneprsmе@ukr.net, ORCID ID: 0000-0002-3951-4434

Ворошилов К. Ф. – начальник Київського обласного бюро судово-медичної експертизи, м. Київ, Україна, e-mail: voroshilovk@ukr.net

Розовик І. В. – начальник ДСУ «Головне бюро судово-медичної експертизи МОЗ України», м. Київ, Україна, e-mail: gb@nbsme.com.ua

Петрошак О. Ю. – кандидат медичних наук, доцент, завідувач відділу комісійних судово-медичних експертиз Київського обласного бюро судово-медичної експертизи, м. Київ, Україна, e-mail: Petroshak@ukr.net

Макаренко О. О. – завідувачка відділення судово-медичної криміналістики Київського обласного бюро судово-медичної експертизи, м. Київ, Україна, e-mail: kievsudmed@bigmir.net

Хижняк В. В. – кандидат медичних наук, доцент, доцент закладу вищої освіти кафедри судової медицини та медичного правознавства Харківського національного медичного університету, м. Харків, Україна, e-mail: v.v.khyzhniak@gmail.com

Моргун А. А. – лікар судово-медичний експерт Харківського обласного бюро судово-медичної експертизи, м. Харків, Україна

Полюк Ю. В. – начальник Чернігівського обласного бюро судово-медичної експертизи, м. Чернігів, Україна, e-mail: chernigovsme@gmail.com

Фененко Ю. І. – завідувач відділу судово-медичної експертизи трупів Чернігівського обласного бюро судово-медичної експертизи, м. Чернігів, Україна, e-mail: chernigovsme@gmail.com

**Information about authors:**

Mishalov V. D. – Doctor of Medical Science, Professor, Chairman of the Department of pathological anatomist and forensic medicine of Shupyk National Healthcare University of Ukraine, Kyiv, Ukraine, e-mail: volodymyr.d.mishalov@gmail.com, ORCID ID: 0000-0002-7617-1709

Voichenko V. V. – Candidate of Medical Science, Associated professor, Chairman of the Association of Forensic Doctors of Ukraine, Head of the Communal Institution «Dnipropetrovsk Regional Bureau of Forensic Medical Examination» of the Dnipropetrovsk Regional Council, Dnipro, Ukraine, e-mail: dneprsmе@ukr.net, ORCID ID: 0000-0002-3951-4434

Voroshilov K. F. – Head of the Kyiv Regional Bureau of Forensic Medical Examination, Kyiv, Ukraine, e-mail: voroshilovk@ukr.net

Rozovik I. V. – Head of the Main Bureau of Forensic Medical Examination, Kyiv, Ukraine, e-mail: gb@nbsme.com.ua

Petrochak O. Yu. – Candidate of Medical Science, Associated professor, the Head of the Department of commission forensic medical examinations of the Kyiv Regional Bureau of Forensic Medical Examination, Kyiv, Ukraine, e-mail: Petroshak@ukr.net

Makarenko O. O. – Head of the Department of Forensic Medical Criminology of the Kyiv Regional Bureau of Forensic Medical Examination, Kyiv, Ukraine, e-mail: kievsudmed@bigmir.net

Khyzhniak V. V. – Candidate of Medical Science, Associated professor, Department of Forensic Medicine and Medical Jurisprudence of Kharkiv National Medical University, Kharkiv, Ukraine, e-mail: v.v.khyzhniak@gmail.com

Morgun A. A. – Forensic medical expert of the Kharkiv Regional Bureau of Forensic Medical Examination, Kharkiv, Ukraine

Polyuk Yu.V. – Head of the Chernihiv Regional Forensic Medical Examination Bureau, Chernihiv, Ukraine, e-mail: chernigovsme@gmail.com

Fenenko Yu.I. – Head of the Forensic Medical Examination Department of the Chernihiv Regional Bureau of Forensic Medical Examination, Chernihiv, Ukraine, e-mail: chernigovsme@gmail.com