

ПЕРСПЕКТИВИ ВИКОРИСТАННЯ 3D-МОДЕЛЮВАННЯ ПРИ РЕКОНСТРУКЦІЇ УМОВ ТА ОБСТАВИН ДОРОЖНЬО-ТРАНСПОРТНОЇ ПОДІЇ

Козлов С.В.¹, В'юн В.В.², Алексін Г.Б.¹

¹ДЗ «Дніпропетровська медична академія МОЗ України»

²КЗ «Дніпропетровське обласне бюро судово-медичної експертизи»

Резюме. У статті представлено використання комп'ютерного 3D-моделювання шляхом реконструкції умов та обставин дорожньо-транспортної події.

Ключові слова: реконструкція аварії, комп'ютерної візуалізації, мотоцикл травм.

ВСТУП. Щороку кількість смертельних випадків серед учасників дорожньо-транспортного руху збільшується. Особливо це стосується мотоциклістів, які у порівнянні з водіями автомобілів, в 30-35 раз частіше гинуть в дорожньо-транспортних пригодах [Liang C-C et al, 2015; Eltorai AEM, 2016]. Збільшення використання мотоциклів в якості транспортних засобів в містах пов'язано з їх більшою доступністю для населення за рахунок низької ціни та економією витрат на паливо [Fadyule F, 2017]. Мотоциклетна травма є окремим видом шляхово-транспортної травми. Незважаючи на розроблені диференційно-діагностичні таблиці видів, варіантів та підваріантів, визначення механізму утворення ушкоджень залишається найбільш складною та найменш вивченою проблемою при мототравмі. Для з'ясування механізму отримання тілесних ушкоджень та обґрунтування можливості перебування одного з постраждалих за кермом транспортного засобу під час дорожньо-транспортної пригоди в судово-медичній практиці застосовується графічна реконструкція події шляхом комп'ютерного моделювання [Neis P, 2000].

Матеріал та методи дослідження. Для візуалізації та реконструкції механізму утворення тілесних ушкоджень при відтворенні обстановки та обставин події нами було використано графічний редактор Poser Pro (розробник «Smith Micro»), який застосовується для створення 3D-графіки та анімації. Швидка та якісна робота графічного редактора була забезпечена шляхом використання персонального комп'ютера з операційною системою Windows 7 (64-bit), який мав процесор AMD Athlon64 Dual Core 3600+ 1,9 GHz, 4GBRAM, жорсткий диск об'ємом 80GB, відео-карту GeForce 7900, DVD-ROM. Візуалізація зображень проводилась за допомогою кольорового дисплею з режимом 32-bit.

Метою дослідження було підвищення точності судово-медичних експертиз шляхом використання 3d-моделювання при реконструкції умов та обставин дорожньо-транспортної події.

Результати дослідження та їх обговорення. В рамках комплексної судово-медичної експертизи було проведено ситуаційне дослідження по реконструкції умов та обставин дорожньо-транспортної події за матеріалами кримінального провадження по факту спричинення тілесних ушкоджень громадянину Т. та смерті громадянина В.

Відповідно до наданих матеріалів кримінального провадження (протоколу огляду місця дорожньо-транспортної пригоди, додаткової схеми та фототаблиць до вищеназваного протоколу огляду місця ДТП, протоколу огляду та перевірки технічного стану транспорту («МТ-9 Днепр» – перероблений мотоцикл); протоколу додаткового огляду місця ДТП, заключення авто-технічного експерта, протоколу відтворення обстановки і обставин подій ДТП, показів свідків та інших учасників подій) методом 3D-моделювання були відтворені траєкторія руху мотоцикла «МТ-9 Днепр» та можливі умовні стадії дорожньо-транспортної пригоди, що сталася за участю громадян Т. та В. зі встановленням механізму та утворення ушкоджень у мотоводія та пасажира. Нижче наведена низка умовних стадій дорожньо-транспортної пригоди з комп'ютерними 3D-зображеннями (рис.1-2)

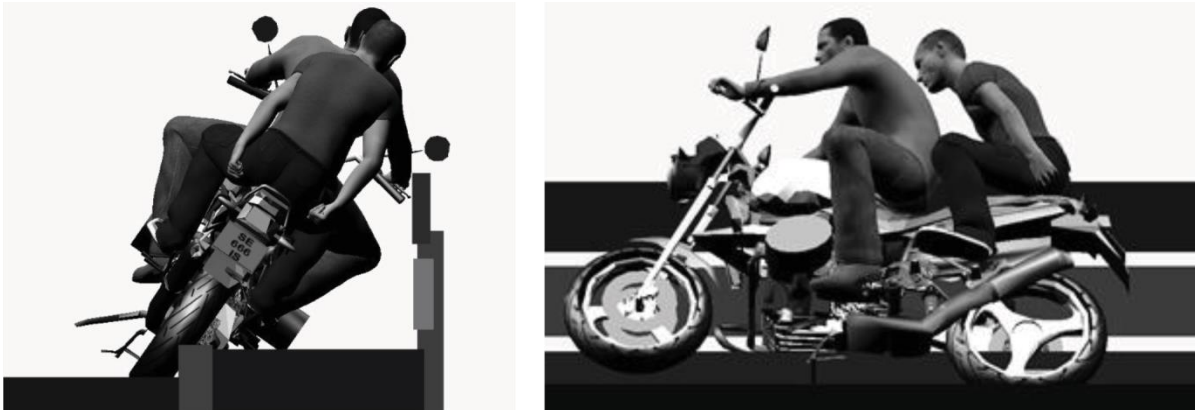


Рис.1. Комп'ютерне 3D-зображення третьої умовної стадії ДТП

З матеріалів ситуаційного дослідження відомо, що після втрати керованості мотоцикл контактує переднім колесом з бордюром, вдаряється правою частиною руля в бокову поверхню відбійника (третя умовна стадія). Тіла водія та пасажера заднього сидіння зміщується праворуч і допереду під дією інерційних навантажень, направлених в відповідному напрямку. Виникають чисельні контактні пошкодження правих відділів голови, тулуба, правих верхніх і нижніх кінцівок. В результаті удару правою частиною руля в бокову поверхню огороження (відбійника), слід очікувати грубі значні ушкодження правої кінцівки у водія мотоцикла, з утворенням чисельних багатоуламкових переломів кісток кисті, передпліччя (рис. 1).

В подальшому (п'ята остання умовна стадія) мотоцикл сумісно з водієм та пасажиром заднього сидіння рикошетом відкидає на проїзну частину дороги, внаслідок чого водій і пасажир за інерцією швидко рухаються наближено в зазначеному напрямку і потужно контактують з покриттям дороги. На даному етапі тіла потерпілих (як багатоваріантні анатомічні утворення) могли здійснювати різнопланові важко передбачувані рухи (перевороты) та отримувати чисельні непрогнозовані різноманітні тілесні ушкодження (синці, садна, рани, переломи) різних частин і поверхонь тіла (голови, тулуба, кінцівок) (рис. 2).


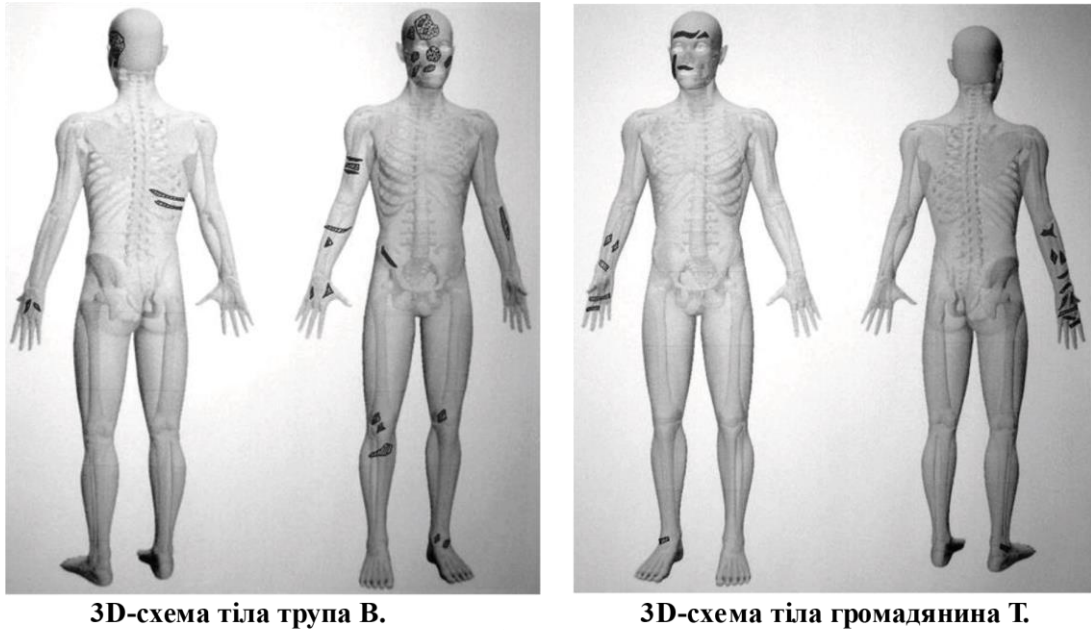


Рис. 2. Комп'ютерне 3D-зображення п'ятої умовної стадії ДТП

Локалізація та характер тілесних ушкоджень учасників дорожньо-транспортної пригоди перелічені та представлені на схематичних комп'ютерних 3D-моделях (рис.3).

При судово-медичному дослідженні трупа громадянина В. були виявлені наступні тілесні ушкодження: відкритий вдавнений дрібноосколковий перелом лівої скроневої кістки з порушенням цілісності речовини головного мозку, з крововиливами під м'яку мозкову оболонку, у шлуночки та речовину головного мозку, з забоєм ранною позаду лівої вушної раковини; садна у лобно-тім'яній ділянці голови праворуч з крововиливами у м'які покриви голови, над правою бровою, на переніссі з дрібними синцями, на кінчику носа, у виличній ділянці право-руч, над правим кутом рота, на верхній губі ліворуч, на підборідді з переходом на нижній край нижньої щелепи ліворуч, на щоці ліворуч; садна на правому надпліччі, крововилив у товщу правого грудино-ключично-сосцеподібного м'яза; відкритий перелом середньої третини правого плеча з двома рваними ранами та подряпинами навколо них у вигляді слідів ковзання у напрямку зверху донизу справа наліво, які поширюються на внутрішню поверхню правого передпліччя в ділянці його верхньої третини; подряпини у вигляді слідів ковзання в проекції VI-го-XII-го ребер по лопатковій лінії праворуч; рвана рана в проекції гребня клубової кістки праворуч; дрібні садна в проекції фаланг пальців кисті, на тильних поверхнях обох кистей, в ділянці верхньої третини правої го м'язки на зовнішній і частково на внутрішній її поверхнях, в ділянці правого надколінка на зовнішній бічній його поверхні, у нижній третині правої гомілки дещо вище внутрішньої кісточки, на зовнішній поверхні лівого передпліччя, на внутрішній поверхні лівого коліна, на лівому надколінку посередині.

При судово-медичному обстеженні матеріалів кримінального провадження, історії хвороби у громадянина Т. були виявлені наступні тілесні ушкодження: забиті рани в лобній ділянці голови; забита рана на правій щоці; забита наскрізна рана на верхній губі праворуч; чисельні садна на тильних поверхнях правої кисті, проекції променево-запястного суглобу, передпліччя; чисельні забиті рани на тильних поверхнях правої кисті, проекції променево-запястного суглобу, передпліччя; масивні чисельні багатоосколкові відкриті переломи кісток правої кисті (рис.4), кісток передпліччя; перелом зовнішньої кісточки правого нижньої кінцівки; забої грудної клітини і черева.



Умовні позначення на схемах:

- 1. - рани
- 2. - садна
- 3. - синці
- 4. - переломи кісток
- 5. - кровили в м'якій тканині
- 6. - ділянки забою мозку

Рис. 3. Схематичне зображення локалізації та характеру пошкоджень на тілі трупа В. та на тілі гр. Т.

Таким чином, при порівнянні характеру, локалізації та морфологічного субстрату (об'єму) пошкоджень, виявлених на тілі трупа громадянина В. з характером, локалізацією та морфологічним субстратом пошкоджень, що мались на тілі громадянина Т. вбачається наступне:

-пошкодження, виявлені у гр. Т. у вигляді чисельних масивних багато осколкових переломів кісток правих кисті, передпліччя, променево-запястного суглобу, в повній мірі відповідають комплексу пошкоджень, що утворюються на руках (руці, яка була на важелі керма) водія мотоцикла, внаслідок лобового зіткнення (наїзду) мотоцикла з перешкодою.

-увесь комплекс зовнішніх та внутрішніх пошкоджень, виявлених на тілі трупа гр. В. цілком міг утворитися в умовах даного ДТП, коли потерпілий перебував на мотоциклі в якості пасажира.

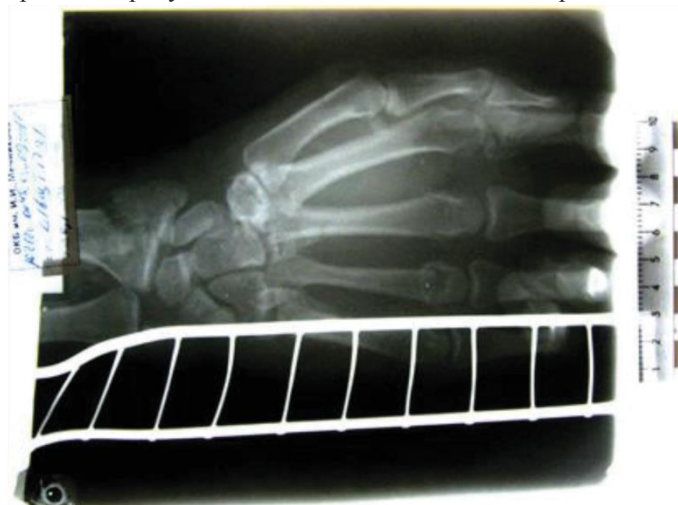


Рис. 4. Фоторентгенограма кісток правої кисті громадянина Т. Переломи головок проксимальних фаланг 2 і 3 пальців кисті; вкочлені переломи головок 4, 5 п'ястних кісток кисті; вкочлені переломи основи 2, 3, 4, 5 п'ястних кісток; перелоמו-вивих променевої кістки в типовому місці; відрив шилоподібного відростка ліктьової кістки.

Висновок. В дорожньо-транспортних пригодах за участю мотобродія та пасажиря заднього сидіння мотоцикла при відсутності свідків найскладнішим є встановлення водія, особливо при відсутності характерних травм в пахвинній ділянці та в області промежини. Диференційна діагностика решти ушкоджень потребує проведення ситуаційного дослідження по реконструкції умов та обставин дорожньо-транспортної події. Результати ситуаційної експертизи є сучасним та ефективним засобом підтвердження об'єктивних даних та сприяють закріпленню доказової слідчої бази. Застосування інноваційних та інформаційних прийомів ситуаційного дослідження значно розширює можливості при вирішенні експертних завдань, а висновки експертів стають наочними, об'єктивними і науково доведеними.

Література

1. Liang CC. Motorcycle-related hospitalization of adolescents in a Level I trauma center in southern Taiwan: a cross-sectional study. *BMC Pediatr.* 2015;15:105. doi: 10.1186/s12887-015-0419-3.
2. Eltorai AEM, Simon C, Choi A, Hsia K, Born CT, Daniels AH. Federally mandating motorcycle helmets in the United States. *BMC Public Health.* 2016;16:242. doi: 10.1186/s12889-016-2914-3.
3. Faduyile F, Emiogun F, Soyemi S, Oyewole O, Okeke U, Williams O. Pattern of Injuries in fatal motorcycle accidents seen in Lagos state university teaching hospital: an autopsy-based study. *Open Access Maced J Med Sci.* 2017;5(2):112-6. doi: 10.3889/oamjms.2017.025.
4. Neis P, Fink T, Dilger M, Rittner C. Use of the software "Poser4" in reconstruction of accident and crime scenes. *Forensic Sci Int.* 2000. 113(1-3):277-80. doi: 10.1016/s0379-0738(00)00235-8.

References

1. Liang CC. Motorcycle-related hospitalization of adolescents in a Level I trauma center in southern Taiwan: a cross-sectional study. *BMC Pediatr.* 2015;15:105. doi: 10.1186/s12887-015-0419-3.
2. Eltorai AEM, Simon C, Choi A, Hsia K, Born CT, Daniels AH. Federally mandating motorcycle helmets in the United States. *BMC Public Health.* 2016;16:242. doi: 10.1186/s12889-016-2914-3.
3. Faduyile F, Emiogun F, Soyemi S, Oyewole O, Okeke U, Williams O. Pattern of Injuries in fatal motorcycle accidents seen in Lagos state university teaching hospital: an autopsy-based study. *Open Access Maced J Med Sci.* 2017;5(2):112-6. doi: 10.3889/oamjms.2017.025.
4. Neis P, Fink T, Dilger M, Rittner C. Use of the software "Poser4" in reconstruction of accident and crime scenes. *Forensic Sci Int.* 2000. 113(1-3):277-80. doi: 10.1016/s0379-0738(00)00235-8.

PERSPECTIVES TO USE 3D-MODELING FOR THE RECONSTRUCTION OF THE CONDITIONS AND CIRCUMSTANCES OF THE ROAD TRAFFIC ACCIDENT

Kozlov S., Vyun V., Aleksin G.

Summary. This paper presents the approach of computer 3D-simulation to clarify the questions faced by forensic experts about what causes the various injuries characteristic of two motorcycle victims, including the motorcycle driver and the back seat occupant on the motorcycle, and how to exactly confirm which one of them is the motorcycle driver. One typical motorcycle accident was reconstructed to analyze the movement and the load of both the motorcycle driver and the back seat occupant in the collision course. In this case the back seat occupant suffered fatal head injuries and the motorcycle driver alive after accident. These results might be useful for forensic experts in dealing with similar motorcycle accidents in the future.

Keywords: accident reconstruction, computer visualization, motorcycle injury.

ПЕРСПЕКТИВЫ ИСПОЛЬЗОВАНИЯ 3D-МОДЕЛИРОВАНИЕ ПРИ РЕКОНСТРУКЦИИ УСЛОВИЙ И ОБСТОЯТЕЛЬСТВ ДОРОЖНО-ТРАНСПОРТНОГО ПРОИСШЕСТВИЯ

Козлов С.В.¹, Вьун В.В.², Алексин Г.Б.¹

Резюме. В статье представлены использования компьютерного 3D-моделирования путем реконструкции условий и обстоятельств дорожно-транспортного происшествия.

Ключевые слова: реконструкция аварии, компьютерной визуализации, мотоцикл травм.