

Conclusions: 1. The proposed classification will promote unified approach to forensic doctors during the study of airgun shot injuries and performing examinations of living persons and dead bodies of clinicians in the diagnosis and treatment of victims, lawyers - in assessing the findings of forensic experts. 2. It is considered appropriate to mention in the accounting documents airgun damage separately. 3. Further systematization of airgun shot injuries will provide the necessary methodological bases for their research, which will contribute to a deeper study of this problem.

Keywords: airgun shot injuries, terminology, classification, concepts, bases.

УДК 340.6:616-001.8:616.992:616.94]-07

ДІАГНОСТУВАННЯ АСПІРАЦІЇ ШЛУНКОВИМ ВМІСТОМ І ГЕНЕРАЛІЗОВАНОГО КРИПТОКОККОЗА У СУДОВО-МЕДИЧНІЙ ПРАКТИЦІ

© Сулоєв К.М.,¹ Демченко І.А., Москаленко І.С., Матковская Л.Ц.,
Опихайло М. С.

ДЗ «Дніпропетровська медична академія» МОЗ України¹
ОКЗ «Бюро судово-медичної експертизи Дніпропетровської ОДА»

Резюме: Аспірація може представляти негайну загрозу життю хворого. В залежності від характеру і кількості може викликати часткову або повну обструкцію дихальних шляхів. Серед хворих схильних до аспірації смертність від неї сягає 50 %. Легенева інфекція після аспірації розвивається найчастіше протягом 2-14 діб. Аспіраційна пневмонія за етіологією у більшості випадків має бактеріальне походження. Значно рідше пневмонію і сепсис викликає мікотична інфекція. В зв'язку наведеними даними приводимо власне дослідження.

Ключові слова: судово-медична експертиза, діагностика, аспіраційна пневмонія, криптококкоз, ВІЧ, СНІД.

ВСТУП. Великий об'єм аспірата або наявність в ньому великих часток викликає механічну обструкцію дихальних шляхів, ателектази, застій бронхіального секрету, підвищуючи ризик настання смерті. Якщо хворий виживає виникнення пневмонії після аспірації залежить від кількості бактерій, що досягають термінальних бронхіол, їх вірулентності і від стану захисту нижніх дихальних шляхів. Статус захисної системи господаря визначає, буде мікроорганізм розмножуватися і викликати пневмонію або буде знищений факторами захисту. Аспіраційна пневмонія, як і сепсис за етіологією у більшості випадків має бактеріальне походження. Значно рідше пневмонію і системну запальну реакцію викликає мікотична інфекція. Серед грибів пневмонію частіше за все викликає *Histoplasma capsulatum*, *Coccidioides immitis* і *Blastomyces dermatitidis*. Мікози виникають насамперед у людей з пригніченою імунною системою. До таких відноситься і криптококкоз, що викликає *Cryptococcus neoformans*, який може розвиватися у здорової людини, але тяжкий перебіг спостерігається лише у людей з захворюваннями імунної системи, наприклад СНІД. Збудник може мати декілька форм. У патологічному матеріалі (тканинні недосконалі форми) має вигляд дріжджових клітин округлої форми діаметром 3-10 мкм, оточених прозорою желатиноподібною капсулою полісахаридної природи, шириною до 50 мкм (від ледь помітної до 2 діаметрів самої клітини). Міцелію не утворює. У досконалої (статевій) фазі криптококк має гіфи з великою кількістю кінцевих базидій. Тканинні форми знаходяться на різних морфологічних стадіях: початкова стадія (дрібні дріжджоподібні клітини), проміжна стадія (інкапсульовані форми), проміжна дегенеративна стадія (бескапсульні великі клітини). Капсула є основним фактором патогенності гриба, вона визначає здатність гриба до проникнення, розмноження і дисемінації, забезпечує збереження гриба в організмі хворого, так як гальмує фагоцитоз. Тому сильно інкапсульовані штами більш патогенні, ніж слабо інкапсульовані. Криптококк широко поширений в природі, його виявляють у посліді птахів. У висушеному стані може зберігатися протягом багатьох місяців. Криптококк виявляли на слизових оболонках здорових людей як сапрофіти. Інфікування людини відбувається повітряно-пиловим шляхом. Воротами інфекції в більшості випадків є верхні дихальні шляхи і легені, рідше спостерігається первинний криптококкоз шкіри, можливий ендогенний розвиток інфекції у здорових носіїв при зниженні у них імунного захисту. Захворювання частіше зустрічається у осіб 40-60 років, чоловіки хворіли частіше. До групи ризику по захворюваності криптококкозом входять: ВІЛ - інфіковані особи, пацієнти, що отримували кортикостероїдну терапію, хворі на лімфому, ідіопатичну CD4 Т-лімфоцитопенію, пацієнти, що перенесли трансплантацію органів і отримують імуносупресивну терапію, а також нерідко у хворих лімфогранулематозом, у яких також розвивається імунодефіцит. Тривалість інкубаційного періоду не встановлена. Найбільш характерним проявом криптококкозу є менінгоенцефаліт. Захворювання характеризується поступовим, малопомітним початком у вигляді нападів головного болю, частіше в лобовій області, які поступово посилюються, стають нестерпними, переміщаються в

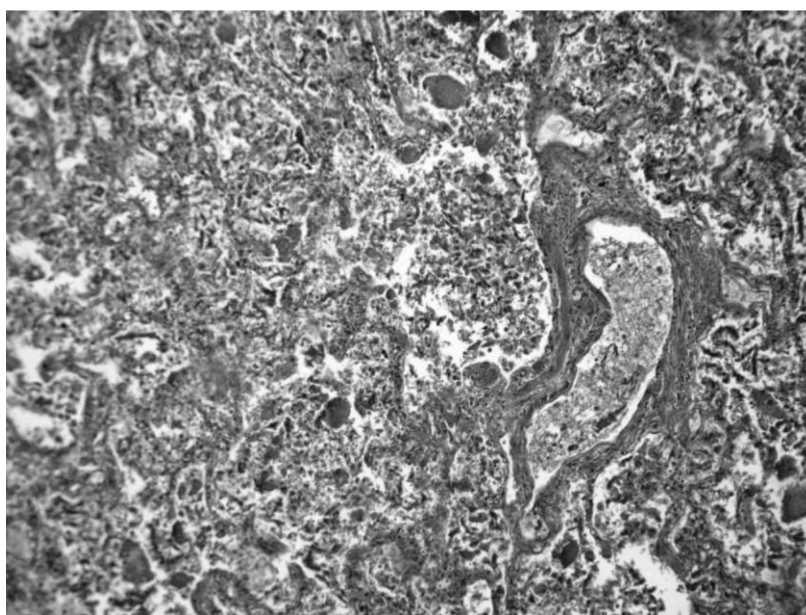
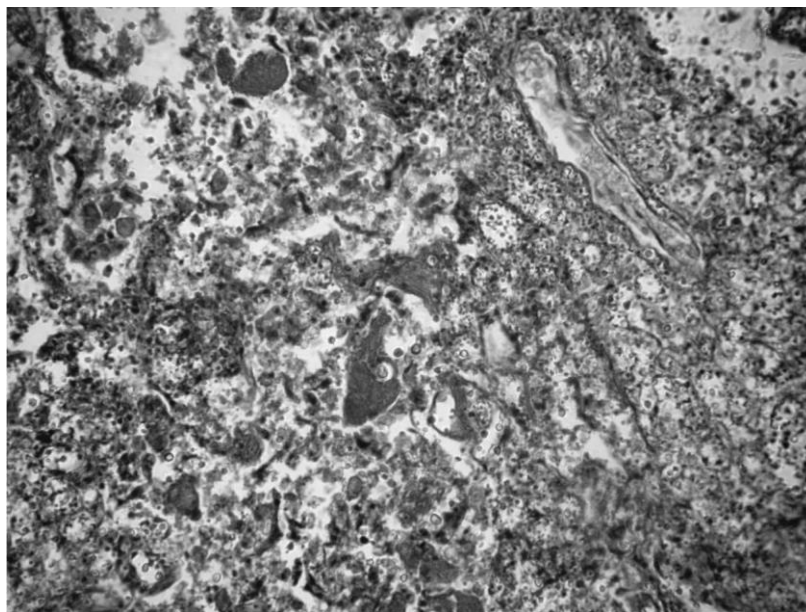
потиличну область. З'являються менінгеальні ознаки, птоз, ністагм, геміплегія. Свідомість порушена, марення. Характерна особливість: при важкому стані температура тіла залишається субфебрильною. Перебіг хвороби повільно прогресує, веде до виснаження, потім до коматозного стану, смерть настає від паралічу дихання через 4-6 міс від початку хвороби. У 30% хворих, окрім поразки центральної нервової системи, розвивається криптококкоз легень. Криптококкоз легень протікає у вигляді пневмонії, що мало чим відрізняється від пневмонії іншої етіології, температура тіла частіше субфебрильна, мокрота мізерна, процес частіше двосторонній. При диссемінованій формі криптококкозу можуть вражатися найрізноманітніші органи (серце, печінка, нирки, селезінка та ін.).

Метою дослідження була діагностика причини смерті при проведенні судово-медичного дослідження трупа гр. Н., 1985 р.н.

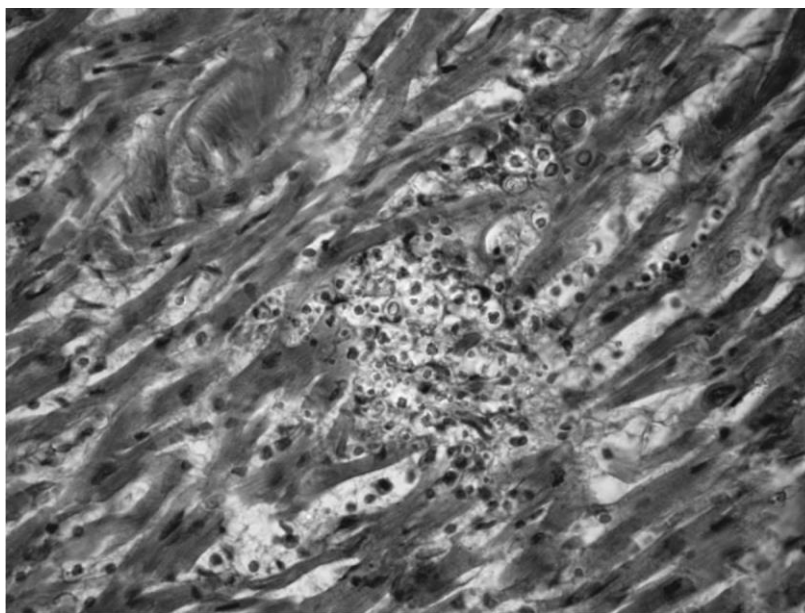
РЕЗУЛЬТАТИ ДОСЛІДЖЕННЯ ТА ЇХ ОБГОВОРЕННЯ.

З попередніх відомостей відомо, що труп гр-ки Н., 1985 р.н. виявлений за місцем мешкання. При дослідженні труп жінки 28 років, правильної статури, зниженої вгодованості, шкірні покриви бліді з сіруватим відтінком, холодні на дотик, з помірно-вираженим трупним заляканням у всіх досліджуваних групах м'язів, довжиною тіла 166 см. Яких-небудь особливостей при зовнішньому дослідженні не виявлено. При внутрішньому дослідженні м'яка мозкова оболонка з повнокровними судинами, напівпрозора, гладка, без крововиливів під нею. Борозни і звивини мозку сплюснені, згладжені. На розрізі речовина мозку волога, блискуча, з чіткою межею сірої і білої речовини, на поверхні розрізів мозку виступає помірна кількість темно-червоних крапок і смуг, що розпливаються по поверхні розрізів і легко знімаються спинкою ножа. Шлуночки мозку щілоподібної форми, стінки їх гладкі, тьмяні. В порожнинах їх жовтувата напівпрозора рідина. Судинні сплетіння шлуночків синюшно-червоного кольору. Мозочок на розрізі з характерним деревоподібним малюнком. У товщі мозочка, півкуль мозку, варолієвому мосту вогнищ крововиливів і розм'якшень не знайдено. Судини основи мозку еластичні. У трахеї і великих бронхах помірна кількість жовтуватого гноевидного вмісту. Легенева плевро дещо потовщена, на дотик шерохвата з накладенням ниток фібрину, легені щільні в усіх долях, маса правої легені – 1130 гр., лівої, – 1000 гр. Тканина легень печінкової щільності з поверхні і на розрізах буро-коричневого кольору, з множинними вибухаючими ділянками сірого кольору, з поверхні розрізів стікає велика кількість пінистої блідо-рожевої рідини і каламутного гноевидного вмісту. Серце розмірами 10×7×5,5 см, вагою до 290 гр. М'яз серця в'ялий на дотик, на розрізі коричневатого-червоного кольору, трохи нерівномірно забарвлений. Клапани серця без патологічних змін. Вінцеві судини з боку інтими гладкі. Інтима аорти жовтого кольору з поодинокими атеросклеротичними бляшками у черевному та грудному відділі. У порожнинах серця і просвітках великих судин темно-червона рідка кров та змішані її згустки. Печінка червоно-коричневого кольору з жовтуватими прошарками, гладка, розмірами 24×13,5×10×8 см, вагою 1900 гр. Тканина печінки на дотик трохи в'яла, на розрізі такого ж кольору, малюнок будови не помітний. Нирки дряблі, вагою до 140гр. Інші органи без особливостей, лімфатичні вузли не змінені.

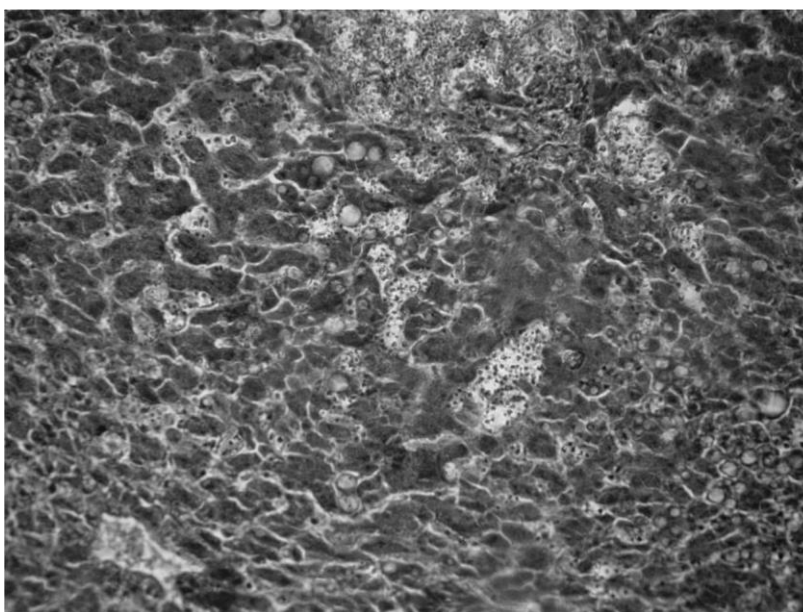
При мікроскопічному дослідженні м'яка мозкова оболонка в стані помірно вираженого набряку, із слабким і помірним кровонаповненням судин. В корі головного мозку периваскулярний, помірний набряк глії, судини з розширеними просвітками, повнокровні, зі слабким внутрішньосудинним лейкоцитозом. Серце. Нерівномірне фарбування кардіоміоцитів, помірно виражена білкова дистрофія, осередкові скупчення криптококків в товщі міокарда з розрідженням тканини. Нерівномірне кровонаповнення інтрамуральних судин, сладжи еритроцитів в капілярах. Набряк інтерстиція. Легені. У порожнинах альвеол велика кількість сторонніх тіл тваринного походження, різної форми і розмірів, окремі з яких нагадують структуру м'язових волокон, численні криптококки різного ступеню зрілості, частина з них з наявністю слизової капсули різного ступеню вираженості. Осередковий інтраальвеолярний набряк. Осередкова гостра альвеолярна емфізема. У просвітах бронхів – десквамований бронхіальний епітелій, криптококки. Повнокров'я судин міжальвеолярних перегородок, в частині з них наявність криптококків, які розташовані окремо і у вигляді скупчень. Печінка. Окремі гепатоцити зруйновані, на їхньому місці криптококки різного ступеню зрілості, у вигляді скупчень і поодинокі, з наявністю інкапсульованих форм. Гепатоцити в стані вираженої зернистої дистрофії, а також поліморфнокраплинної жирової та вакуольної дистрофії. У цитоплазмі деяких гепатоцитів видимі грибокві елементи. Портальні тракти не змінені. У просвітках судин скупчення криптококків. Судини нерівномірного кровонаповнення, виражений набряк строми. Нирки. У кірковому шарі на окремих ділянках конгломерати криптококків різного ступеню зрілості, з наявністю інкапсульованих форм з деструкцією тканини нирки на цих ділянках. Білкова зерниста та гідропічна дистрофія епітелію звивистих каналців, в просвітах каналців - білкові маси, зернисті циліндри, поодинокі еритроцити. Групи каналців з різко розширеним просвітом, із сплюсненим, значно стоншеним епітелієм, в просвітах цих каналців - криптококки в різній кількості. У просвітках великої кількості судин, у тому числі і капілярних петель клубочків одиничні криптококки і їх скупчення. Підшлункова залоза. Конгломерати криптококків різного ступеню зрілості, з наявністю інкапсульованих форм та деструкцією тканини залози на цих ділянках. Гістологічний підсумок: грибокві сепсис (криптококковий). На мікрофото, що наведені на мал. 1-5, показані морфологічні прояви аспірації шлунковим вмістом і генералізованого криптококкоза.



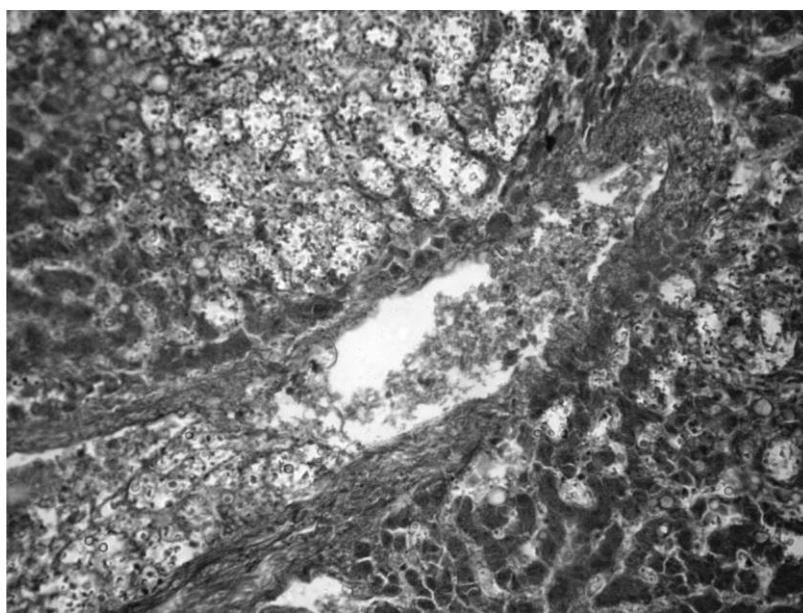
Мал. 1. Легені. У порожнинах альвеол велика кількість сторонніх тіл тваринного походження, різної форми і розмірів, окремі з яких нагадують структуру м'язових волокон, численні криптококки різного ступеню зрілості, частина з них з наявністю слизової капсули різного ступеню вираженості. Осередковий інтраальвеолярний набряк. Осередкова гостра альвеолярна емфізема. У просвітах бронхів – десквамований бронхіальний епітелій, криптококки. Повнокров'я судин міжальвеолярних перегородок, в частині з них наявність криптококів, які розташовані окремо і у вигляді скупчень.



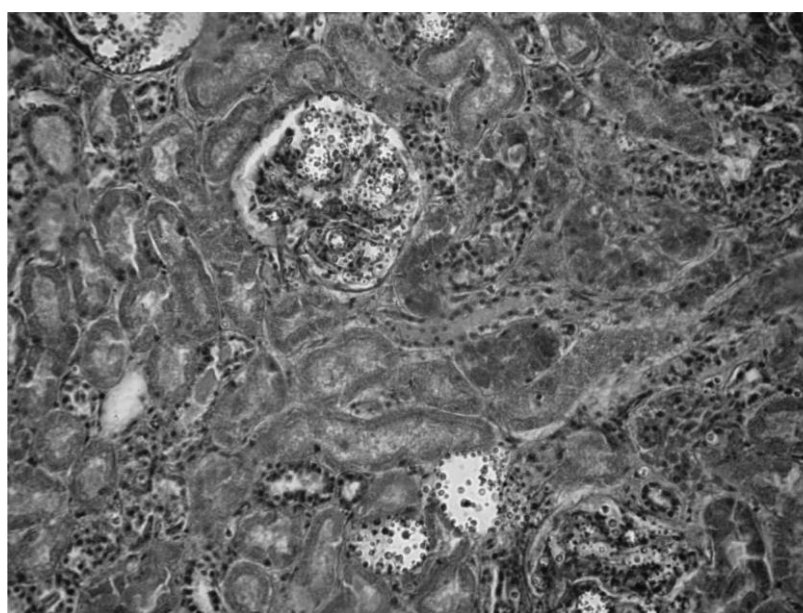
Мал. 2. Серце. Нерівномірне фарбування кардіоміоцитів, помірно виражена білкова дистрофія, осередкові скупчення криптококків в товщі міокарда з розрідженням тканини. Нерівномірне кровонаповнення інтрамуральних судин, складки еритроцитів в капілярах. набряк інтерстиція.



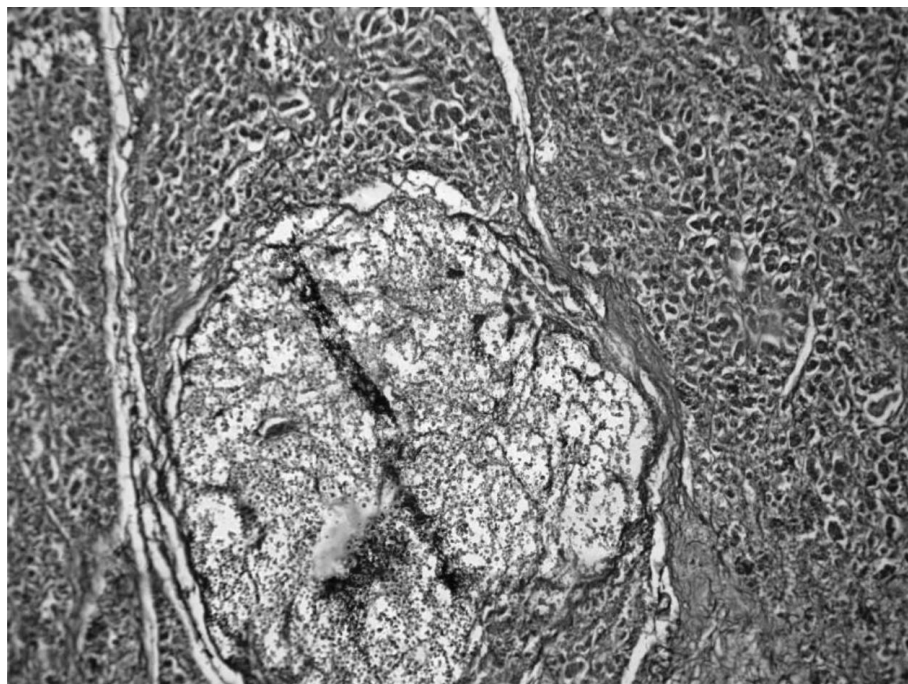
Мал. 3 а Печінка. Окремі гепатоцити зруйновані, на їхньому місці криптококки різного ступеню зрілості, у вигляді скупчень і поодинокі, з наявністю інкапсульованих форм



Мал. 3 б. Печінка. Гепатоцити в стані вираженої зернистої дистрофії, а також поліморфнокраплинної жирової та вакуольної дистрофії. У цитоплазмі деяких гепатоцитів видимі грибокві елементи. Портальні тракти не змінені. У просвітках судин скупчення криптококків. Судини нерівномірного кровонаповнення, виражений набряк стром.



Мал. 4. Нирки. У кірковому шарі на окремих ділянках конгломерати криптококків різного ступеню зрілості, з наявністю інкапсульованих форм з деструкцією тканини нирки на цих ділянках. Білкова зерниста та гідропічна дистрофія епітелію звивистих каналців, в просвітах каналців - білкові маси, зернисті циліндри, поодинокі еритроцити. Групи каналців з різко розширеним просвітом, із сплющеним, значно стоншеним епітелієм, в просвітах цих каналців - криптококки в різній кількості. У просвітках великої кількості судин, у тому числі і капілярних петель клубочків одиничні криптококки і їх скупчення.



Мал. 5. Підшлункова залоза. Конгломерати криптококків різного ступеню зрілості, з наявністю інкапсульованих форм та деструкцією тканини залози на цих ділянках

ВИСНОВКИ

1. Аспірація у трахеобронхіальне дерево може мати різні наслідки: від повної відсутності будь-яких клінічних подій до розвитку гострого респіраторного дистрес-синдрому, дихальної недостатності і смерті хворого.
2. Позалегенові мікози, їх генералізовані форми є показниками захворювання на СНІД.
3. Поширене а інколи безконтрольне використання антибіотиків широкого спектра дії, ріст числа осіб з імунодефіцитом призводять до зростання випадків діагностування мікозів, в тому числі і в судово-медичній практиці.
4. Важливе значення при діагностуванні мікозів мають дані гістологічного дослідження.

Література

1. **Аравийский Р.А.**, Клишко Н.Н., Васильева Н.В. Диагностика микозов. - СПб МАПО, 2004. - 186с.
2. **Белянин В.Л.**, Некачалов В.В. Морфологическая диагностика ВИЧ-инфекции (СПИДа). - Санкт-Петербург, 1991. - 22с.
3. **Гайдуль К.В.** Аспирационная пневмония: некоторые аспекты этиологии, патогенеза, диагностики и проблемы рациональной антибиотикотерапии [Текст] / К.В. Гайдуль, И.В. Лещенко, А.А. Муконин // Терапевт. - 2006. - № 2. - С. 28-34.
4. **Глумчер Ф.С.** Аспіраційна пневмонія / Ф.С. Глумчер // Новости медицины и фармации. - 2008. - № 256. - С. 67-69.
5. **Лысенко А.Я.**, Турьянов М.Х., Лавдовская М.В., Подольский В.М. ВИЧ-инфекция и СПИД-ассоциируемые заболевания. - М.: Медицина, 1996. - 624с.
6. **Хмельницкий О.К.**, Хмельницкая Н.М. Патоморфология микозов человека. - СПб МАПО, 2005. - 432с.
7. **Bosma K.** Emerging therapies for treatment of acute lung injury and acute respiratory distress syndrome [Text] / K. Bosma, J. Lewis // Expert Opin. Emerg. Drugs. - 2007. - Vol. 12 (3). - P. 461-477.
8. **Cutoff** value of lipid-laden alveolar macrophages for diagnosing aspiration in infant and children / M. Furuya [et al.] // Pediatr. pulmon. - 2007. - Vol. 42 (50). - P. 452-457.

ДИАГНОСТИКА АСПИРАЦИИ ЖЕЛУДОЧНЫМ СОДЕРЖИМЫМ И ГЕНЕРАЛИЗОВАННОГО КРИПТОКОККОЗА В СУДЕБНО-МЕДИЦИНСКОЙ ПРАКТИКЕ

Сулоєв К.М., Демченко І.А., Москаленко І.С., Матковская Л.Ц.,
Опихайло М.С.

Резюме. В статье рассмотрен случай послеприрационной криптококковой пневмонии с дальнейшей генерализацией процесса и развитием внелёгочного криптококкоза (поражения сердца, печени, почек, поджелудочной железы) без развития его наиболее характерного проявления менингоэнцефалита, которые являются показателями иммунодефицита. Важное значение при диагностировании микозов имеют данные гистологического исследования.

Ключевые слова: судебно-медицинская экспертиза, диагностика, аспирационная пневмония, криптококкоз, ВИЧ, СПИД.

DIAGNOSIS ASPIRATION OF GASTRIC CONTENTS AND GENERALIZED CRYPTOCOCCOSIS IN FORENSIC PRACTICE

Suloiev C.M., Demchenko I.A., Moskalenko I.S., Matkovskaya L.C.,
Opychalo M.S.

Summary. This article describes a case of postaspirational pneumonia caused by cryptococcal infection with further generalization of the process and development of extrapulmonary cryptococcosis (including damage to the heart, liver, kidney, pancreas). This case wasn't accompanied by cryptococcal meningitis that mostly occurs in immunocompromised individuals. The histopathological examination greatly contributes to the mycological diagnosis.

Keywords: forensic examination, diagnosis, aspiration pneumonia, cryptococcosis, HIV, AIDS.

УДК: 61:340.6:614.256

АНАЛІЗ НЕДОЛІКІВ НАДАННЯ МЕДИЧНОЇ ДОПОМОГИ В СУЧАСНИХ УМОВАХ (за матеріалами комісійних судово-медичних експертиз)

©Франчук В.В.

ДВНЗ «Тернопільський державний медичний університет
імені І.Я. Горбачевського МОЗ України»

Резюме. У статті докладно вивчені поширеність, структура, особливості, причини та наслідки неналежного надання медичної допомоги на підставі дослідження комісійних експертиз Тернопільського обласного бюро судово-медичної експертизи за 2007 – 2014 рр. у випадках порушень професійних обов'язків медичними працівниками. Недоліки у наданні медичної допомоги виявлені в 82,1% експертиз за «лікарськими справами». Медична допомога із дефектами надавалась майже однаково часто як на догоспітальному, так і на госпітальному етапах (45,5% і 49,1% відповідно). Частіше за все порушення у професійній діяльності спостерігались серед анестезіологів, терапевтів, акушерів-гінекологів та педіатрів. Помилкові дії лікарів були асоційованими, мали місце під час діагностики, лікування та ведення медичної документації. Неналежна медична допомога зазвичай надавалась у недостатньому обсязі та несвоєчасно. Більшість випадків (80%) медичної допомоги з дефектами була зумовлена об'єктивними причинами. Помилкові дії лікарів або середніх медичних працівників, які знаходились у прямому чи опосередкованому причинно-наслідковому зв'язку із тяжкими наслідками, констатовані в 9,8% випадків експертиз.

Ключові слова: недоліки медичної допомоги, медичні помилки, порушення професійних обов'язків медичними працівниками, аналіз.

ВСТУП. Кожна людина має невід'ємне і непорушне конституційне право на охорону здоров'я та медичну допомогу, що забезпечується професійно підготовленими медичними працівниками лікувальних закладів будь-якої форми власності [3,6,7,12]. Неналежне виконання медичним персоналом своїх професійних обов'язків посягає на найвищу соціальну цінність – життя та здоров'я. Реформування галузі охорони здоров'я, підвищення вимог до професійної освіти медиків, в сукупності із зростанням правової обізнаності населення, підкреслюють надзвичайну важливість надання медичної допомоги на належному рівні [2,6,12]. Однак, професійна діяльність